proLékaře.cz | 20.10.2026

Kazuistika: sekundární trombocytopenie a diseminovaná intravaskulární koagulace u pacienta s generalizovaným adenokarcinomem colon descendens

Mertová J.[1], Mikulenková D.[1], Cetkovský P.[1], Šimečková R.[1], Campr V.[2]
[1]Ústav hematologie a krevní transfuze, Praha, [2]Ústav patologie a molekulární biologie 2. LF UK a FN Motol

Souhrn
Kazuistika sleduje osud pacienta, kterého k praktickému lékaři přivedly běžné a časté obtíže – bolesti zad. Laboratorně byla zjištěna trombocytopenie a diseminovaná intravaskulární koagulace. Vysloveno podezření na akutní leukemii, která v aspirátu kostní dřeni nebyla potvrzena, kostní dřeň byla infiltrována nehematologickým nádorem. Zahájili jsme pátrání po primárním nádoru. Z provedených vyšetření byla vyslovena suspekce na tumor vycházející z gastrointestinálního traktu, primární lokalizace nádoru byla nalezena až sekčně. Pacient zemřel na generalizovaný tumor colon descendens s metastázami do jater, kostí a sekundární trombocytopenií, diseminovanou intravaskulární koagulací při infiltraci kostní dřeně primárním nádorem.
Klíčová slova: akutní leukemie, trombocytopenie, diseminovaná intravaskulární koagulace, morfologie, trepanobiopsie

Summary
Mertová J., Mikulenková D., Cetkovský P., Šimečková R., Campr V.: Case report: secondary thrombocytopenia and disseminated intravascular coagulopathy of the patient with generalized cancer of descending colon

This case report summarizes history of the patient who complained about frequent back pain. These lead him to his general practitioner. The laboratory exams found severe thrombocytopenia and DIC (disseminated intravascular coagulopathy). The suspicion of acute leukaemia was not confirmed by bone marrow examination. However, infiltration by other non-haematological tumour was found. The search for primary malignancy was originated. Clinical suspicion of gastrointestinal tumour was not proven until patient´s death. Patient died of generalized cancer of descending colon with metastases to the liver and bones, complicated by secondary thrombocytopenia and disseminated intravascular coagulopathy. Diagnosis was made on autopsy.
Key words: acute leukaemia, thrombocytopenia, disseminated intravascular coagulopathy, morphology, trephine biopsy

Transfuze Hematol. dnes, 17, 2011, No. 2, p. 81–84.

Úvod

Generalizované solidní tumory bývají často provázeny změnami v krevním obraze. Nejčastější je anémie a trombocytopenie. Příčinou těchto změn může být infiltrace kostní dřeně primárním nádorem a z toho plynoucí útlum krvetvorby. Někdy je etiologie složitější a na změnách krevního obrazu se mohou podílet i imunitně nebo konzumpčně podmíněné anémie a trombocytopenie jako je ITP (imunitní trombocytopenie) (1), TTP (trombotická trombocytopenická purpura) (2), intravaskulární hemolytická anémie typu MAHA (mikroangiopatická hemolytická anémie) (3), konzumpční trombocytopenie při DIC (diseminovaná intravaskulární koagulace) (4). Jsou to méně časté, ale vždy závažné komplikace nádorového onemocnění. Stanovit přesnou příčinu změn v krevním obraze může být někdy složité, neboť se jednotlivé syndromy mohou prolínat (3).

Kazuistika

42letý dosud zdravý muž byl přijatý na naše specializované hematologické pracoviště pro trombocytopenii a koagulopatii s projevy hemoragické diatézy překladem z interního oddělení spádové nemocnice, kde byl krátkodobě hospitalizován pro výše uvedené symptomy.

K praktickému lékaři ho přivedly bolesti zad v dolní části bederní páteře trvající asi 14 dní, které se výrazně zhoršily po zvednutí těžkého předmětu, v té době již měl po těle četné hematomy. Od praktického lékaře dostal Ibalgin, po užití 4 tablet se objevilo krvácení z konečníku. Na chirurgii, kam byl odeslán pro enteroragii, byla zjištěna těžká trombocytopenie, pro kterou byl pacient přijat na interní oddělení. Pro podezření na imunitní trombocytopenii (ITP) mu byl jednorázově podán Solumedrol v dávce 500 mg. V koagulačním vyšetření, které bylo provedeno později, byly zjištěny patologické hodnoty koagulačních parametrů, prodloužení APTT (aktivovaný tromboplastinový čas) a INR, hypofibrinogenemie, zvýšení D-dimerů. Základní biochemie byla v normě.

proLékaře.cz | 20.10.2026

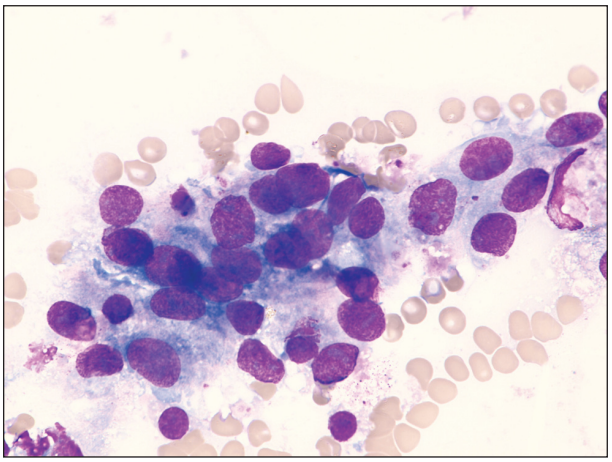

Obr. 1. Aspirát kostní dřeně, panoptické barvení, zvětšení 1000x: Shluk maligních nehematopoetických buněk s nestejně velkými kulatými či oválnými jádry, většinou s jemným chromatinem a s více jadérky, nehomogenně bazofilní, místy jemně vakuolizovaná neohraničená cytoplazma.

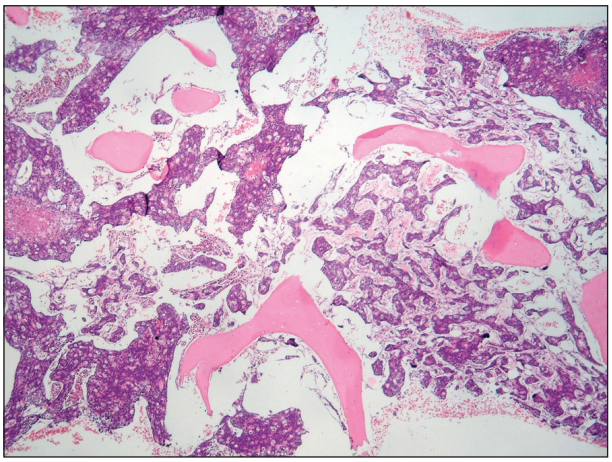

Obr. 3. Metastatický adenokarcinom v kostní dřeni. Intertrabekulární prostory byly prostoupeny strukturami karcinomu, okolní stroma bylo jemně fibrotizované a prosáklé, vlastní krvetvorba nebyla v přehledu patrná. Trepanobiopsie, barvení hematoxilinem-eozinem, malé zvětšení.

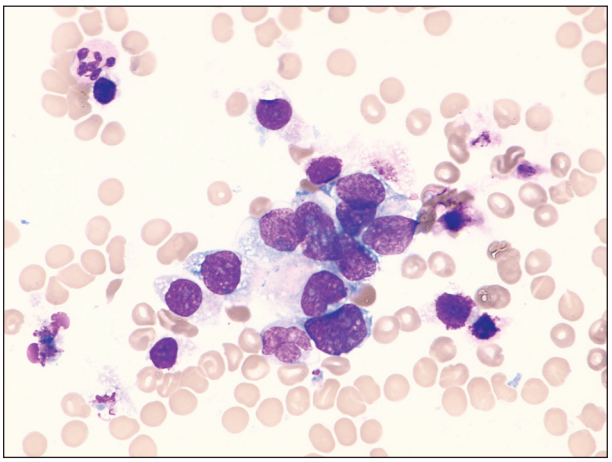

Obr. 2. Aspirát kostní dřeně, panoptické barvení, zvětšení 1000x: Shluk maligních buněk (viz popis obr. 1), při dolním pólu shluku je monocyt, v levém horním poli neutrofilní segment a hutné holé jádro.

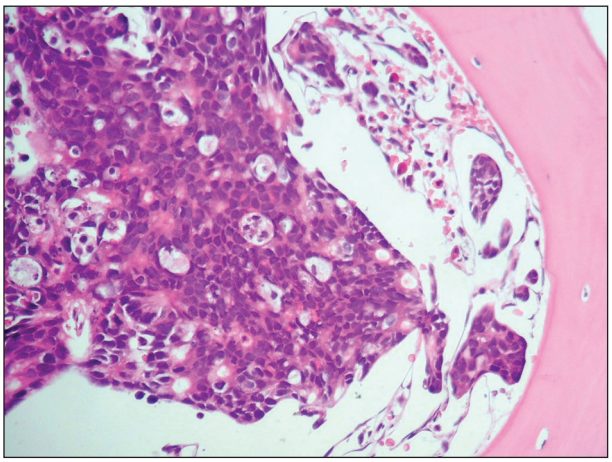

Obr. 4. Adenokarcinom byl solidně a kribriformně uspořádán. Nádorové čepy byly běžně zastiženy v dilatovaných sinusoidách. Trepanobiopsie, barvení hematoxilinem-eozinem, velké zvětšení.

Na základě těchto výsledků byl pacient po předchozí konzultaci přeložen na naše pracoviště. V diferenciální diagnostice jsme uvažovali o akutní promyelocytární leukemii (APL) či jiné akutní hemoblastóze.

Při vstupním klinickém vyšetření dominovaly známky hemoragické diatézy na kůži, pacient měl po těle četné hematomy a sufuze různého stáří. Hepatosplenomegalie ani lymfadenopatie přítomna nebyla. Pacient byl afebrilní, kromě bolestí zad a větší únavy žádné jiné obtíže neudával.

Při laboratorním vyšetření byla potvrzena trombocytopenie, vstupně jsme naměřili tyto hodnoty krevního obrazu: leukocyty 7,8 x 10^9/l, erytrocyty 3,78 x 10^{12}/l, hemoglobin 126 g/l, hematokrit 0,35 l/l, trombocyty 25 x 10^9/l, v diferenciálním obraze: neutrofilní segmenty 66 %, neutrofilní tyče 7 %, lymfocyty 20 %, monocyty 3 %, eozinofily 1 %, bazofily 1 %, metamyelocyty 2 %, blasty nezachyceny, schistocyty 0,3 %. Potvrdili jsme syndrom diseminované intravaskulární koagulace (DIC) (3): APTT 48,6 s, INR 1,7, fibrinogen 1,73 g/l, antitrombin III 103,0% , D-dimery > 6400 µg/l. Biochemické parametry včetně renálních funkcí, bilirubinu a jaterních testů byly v normě, vyšší byla LDH (laktátdehydrogenáza) 7,1 µkat/l. Proteinurie ani hemoglobinurie zachycena nebyla. Průtokovou cytometrií bylo v periferní krvi diagnostikováno zmnožení retikulovaných trombocytů (1,99 %), dále byly prokázány imunoglobuliny třídy IgG vázané na trombocyty. V imunohematologickém vyšetření byla zachycena stopová IgG senzibilizace erytrocytů, protilátky na trombocytech prokázány nebyly.

Jako další vyšetření jsme provedli sternální punkci. V nátěru aspirátu kostní dřeně byly nalezeny reaktivní změny a překvapivě shluky nehematopoetických patologických buněk (viz obr. 1 a 2). Nátěr aspirátu v panoptickém barvení byl celkově spíše hypocelulární, nádorové buňky se nacházely v jeho koncích, kde tvořily různě objemné shluky. Jejich jádra většinou oválná, různě velká, s jemným chromatinem a s méně zřetelným jadérkem

proLékaře.cz | 20.10.2026

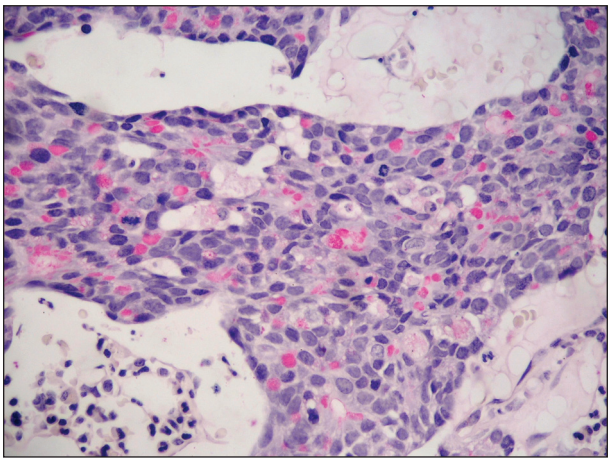

Obr. 5. V cytoplazmě nádorových buněk byla často prokázána hlenotvorba. Trepanobiopsie, barvení mucikarmínem, velké zvětšení.

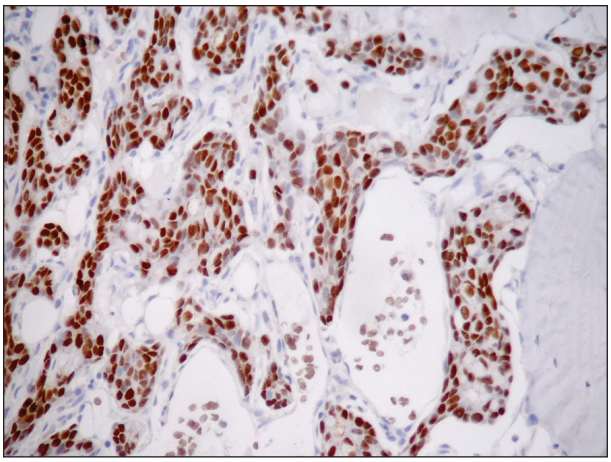

Obr. 6. Nádorové buňky vykazovaly silnou jadernou pozitivitu při průkazu CDX-2. Trepanobiopsie, imunohistologie, velké zvětšení.

se navzájem se překrývala. Cytoplazma byla nehomogenně lehce bazofilní, neohraničená. Cytochemické vyšetření myeloperoxidázy bylo negativní. Megakaryocyty byly zachyceny pouze ojediněle.

Cytologický nález ve dřeni vyloučil APL a potvrdil infiltraci kostní dřeně nehematologickým nádorem. Zahájili jsme pátrání po primárním nádoru. Laboratorně zjištěna elevace onkomarkerů Ca 72-4 >600 kIU/l, CEA 17,5 µg/l, NSE 37,8 µg/l, CYFRA 21-1 62,8 µg/l. Na základě těchto hodnot jsme vyslovili suspekci na primární tumor vycházející z gastrointestinálního traktu nebo plic. Po hematologické přípravě, která spočívala v substituci trombocytů, plazmy, fibrinogenu a Prothromplexu, byla provedena trepanobiopsie a gastroskopie. Gastroenterolog však primární tumor v žaludku nenalezl, popsal jen četné nekrvácející sufuze staršího data a hůře se rozvíjející žaludeční sliznici. Dále jsme provedli CT mozku, plic, břicha a malé pánve. Vyšetření prokázalo hraniční velikost retroperitoneálních uzlin a osteolytická ložiska v oblasti Th6, Th11, L4, L5, v rámci diferenciální diagnostiky šlo tedy o generalizovaný tumor. Dále jsme zahájili přípravu ke kolonoskopii. Během perorálního požití malého množství Fortrans došlo u pacienta k rozvoji subileózního stavu, zároveň se znovu objevilo krvácení z konečníku. Pacient byl opakovaně vyšetřen chirurgem, který nejdříve zvažoval revizi dutiny břišní z vitální indikace. Při vyšetření per rektum však zjistil, že zdrojem enteroragie jsou krvácející hemoroidy, nakonec zvolil konzervativní postup. Kolonoskopie byla pro nedostatečnou přípravu provedena pouze do 15 cm, potvrdila krvácení ze zevních hemoroidů, jiná patologie nebyla shledána. Sonografie štítné žlázy a urologické vyšetření byly negativní.

Zásadní pro nás byl závěr patologa. K histologickému vyšetření jsme dodali reprezentativní trepanobioptický váleček kostní dřeně délky 17 mm, který byl kompletně zpracován po fixaci ve formolu a odvápnění v chelatonu. Ve vyšetřovaném vzorku byly dřeňové prostory v celém rozsahu prostoupeny metastatickým nádorem (obr. 3), stroma bylo jemně fibrotizované, prosáklé, s četnými dilatovanými sinusoidami. Vlastní krvetvorba byla zastižena pouze fokálně a ve zcela minimálním rozsahu.

Nádor byl tvořený formacemi uspořádanými solidně a kribriformně, místy až rudimentárně tubulárně, s nádorovou angioinvazí (obr. 4). Barvení mucikarmínem prokázalo intracelulární přítomnost mucinu (obr. 5), alciánová modř byla negativní. Nádorové buňky byly kohezivní, bez známek disociace, cíleně hledané buňky typu pečetního prstenu nezastiženy.

Při imunohistologickém vyšetření byla průkazem cytoplazmatické pozitivity širokospektrého cytokeratinu potvrzena epitelová povaha nádoru. Tumor byl prakticky negativní při průkazu transkripčního faktoru TTF1, který je typicky exprimován v jádrech buněk plicních (a thyreoidálních) adenokarcinomů. Prokázána byla silná konstantní jaderná exprese transkripčního faktoru CDX2 (obr. 6). Pozitivita CDX2 je typická pro adenokarcinomy kolorektální, ale často je pozitivní i u karcinomů z ostatních částí gastrointestinálního traktu, včetně jícnu a menší části nádorů pankreatu a žlučových cest, exprimován bývá též u mucinozních ovariálních karcinomů.

Nález v trepanobiopsii kostní dřeně patolog uzavřel jako metastatický adenokarcinom podle imunofenotypu vysoce pravděpodobně vycházející z gastrointestinálního traktu.

Získané nálezy jsme konzultovali s onkology. S ohledem na neznámou lokalizaci primárního tumoru, sekundární DIC a trombocytopenii bylo podle onkologických kritérií kontraindikováno podání chemoterapie a byla doporučena pouze symptomatická léčba.

Diagnózu jsme uzavřeli jako generalizovaný adenokarcinom vycházející z gastrointestinálního traktu s metastázami do skeletu, retroperitoneálních uzlin a kostní dřeně, s trombocytopenií při infiltraci kostní dřeně primárním nádorem a se sekundární diseminovanou intravaskulární koagulací.

Pacienta jsme propustili domů na analgetické a antihemoroidální léčbě a předali ho zpět k paliativní péči praktickému lékaři a spádové hematologické ambulanci. Zemřel 6 týdnů po propuštění z našeho pracoviště.

Patologicko-anatomická pitva byla provedena na spádové patologii. Dle pitevního protokolu byl základní pří-

proLékaře.cz | 20.10.2026

činou smrti generalizovaný adenokarcinom colon descendens s metastázami do jater, břišních lymfatických uzlin a kostí. Bezprostřední příčinou smrti byla bronchopneumonie. Naše diagnóza se až na primární tumor a metastázy v játrech shodovala s pitevním nálezem.

Diskuse

Trombocytopenie je v hematologické praxi velmi častá a ne vždy mívá původ v hematologické chorobě. Někdy může být příčinou i nádorové nehematologické onemocnění.

Sekundární trombocytopenie provázející generalizovaný karcinom měla v našem případě multifaktoriální původ, dle provedených vyšetření šlo o kombinaci diseminované intravaskulární koagulace a imunitně podmíněné trombocytopenie, svůj podíl měl i útlak kostní dřeně primárním nádorem. MAHA se vzhledem k nepřítomnosti laboratorních známek hemolýzy zdála méně pravděpodobná.

V článcích publikovaných v odborné literatuře byla v obdobných případech nejčastěji pozorována leukoerytroblastóza (posun doleva k mladším formám, erytroblasty v periferní krvi) často v kombinaci s MAHA. Sekundární ITP a TTP byly méně časté a nejméně častá byla DIC (5, 6). U všech popsaných případů byla na základě těchto syndromů provedena aspirace kostní dřeně a následně trepanobiopsie. V aspirátu byla prokázána infiltrace nehematologickým nádorem, v několika případech byla aspirace suchá či nehodnotitelná. Histologicky šlo nejčastěji o adenokarcinom, pokud byl přítomen mucin v buňkách, výskyt imunitě podmíněných a konzumpčních změn byl častější (5, 6). V době stanovení diagnózy šlo o generalizovaný tumor, léčba byla většinou jen paliativní (6). Celkové přežití pacientů bylo několik dní až týdnů, vzácně měsíců (5), ani pokus o zvládnutí DIC podáním 5-fluorouracilu následovaný vysokodávkovanou chemoterapií u chemosenzitivního karcinomu žaludku nepřinesl očekávaný efekt a přežití pacientů bylo jen 1 až 5 týdnů (7).

Koagulopatie typu DIC, hemolytická anémie typu MAHA, TTP, ITP a z toho vyplývající sekundární trombocytopenie může být prvním projevem mnoha nádorů, nejčastěji metastazujícího karcinomu žaludku, tlustého střeva, plic, ledvin, prsu, štítné žlázy, prostaty, ovaria, pankreatu (5, 6). Vzhledem k tomu, že jde ve většině případů v době stanovení diagnózy o generalizovaný tumor, zůstává prognóza těchto pacientů nadále infaustní. Tak to bylo i v našem případě.

Literarura

1. Porrata FL, Alberts S, Hook Ch, et al. Idiopathic thrombocytopenic purpura associated with breast cancer. Am J Clin Oncol 1999; 22(4): 411-413.
2. Lee J-LY, Lee J-H, Kim M-K, et al. A case of bone marrow necrosis with thrombotic thrombocytopenic purpura as a manifestation of occult colon cancer. Jpn J Clin Onkol 2004; 34(8): 476-480.
3. Hubáček J, Faber E, Slezák P, et al. Mikroangiopatická hemolytická anémie jako první projev metastazujícího karcinomu. Prakt Lék 1996; 76(11): 555-558.
4. Hussain S, Chui S. Gastric carcinoma presenting with extensive bone metastases and marrow infiltration causing extradural spinal haemorrhage. Brit J Radiol 2006; 79(939): 261-263.
5. Ozkalemkas F, Ali R, Ozkocaman V, et al. The bone marrow aspirate and biopsy in the diagnosis of unsuspected nonhematologic malignancy: A clinical study of 19 cases. BMC Cancer 2005; 5:144
6. Wong KF, Chan JKC, Ma SK. Solid tumour with initial presentation in the bone marrow – a clinicopathologic study of 25 adult cases. Hematol Oncol 1993; 11(1): 35-42.
7. Tocar M, Bobilev D, Ariad S, Geffen DB. Disseminated intravascular coagulation at presentation of advanced gastric cancer. Israel Med Assoc J 2006; 8: 853-855.

MUDr. Jolana Mertová
Ústav hematologie a krevní transfuze
U nemocnice 1
128 01 Praha 2
email: jolana.mertova@uhkt.cz

Doručeno do redakce: 3. 2. 2011
Přijato po recenzi: 14. 3. 2011