

# Kazuistika závažné pancytopenie s dominující megaloblastovou anémií malnutriční etiologie

Papoušek P.<sup>1</sup>, Maisnar V.<sup>2</sup>, Bělohávková P.<sup>2</sup>, Fátorová I.<sup>2</sup>, Řeháček V.<sup>1</sup>, Malý J.<sup>2</sup>

<sup>1</sup>Transfuzní oddělení, <sup>2</sup>2. interní klinika - Oddělení klinické hematologie, Fakultní nemocnice Hradec Králové

## Souhrn

Je popsán případ závažné pancytopenie u 20letého imobilního retardovaného pacienta. Zběžný klinický obraz při přijetí ve spádové nemocnici budil podezření na aplastickou anémii polékové etiologie či akutní leukemii. Při přijetí byla naměřena vstupní hodnota hemoglobinu 26 g/l s makrocytózou (MCV 122 fl). V rámci biochemického vyšetření byly zjištěny neměřitelně nízké hladiny vitamínu B<sub>12</sub> a kyseliny listové. Pro diagnózu stavu s poruchou erythropoézy svědčila rovněž zvýšená LDH a snížený počet retikulocytů. V kostní dřeni bylo popsáno výrazné zmnožení červené krevní řady se známkami megaloblastové přestavby. Důvodem tohoto stavu byl nedostatečný příjem potravy nemocným se sníženým intelektem. Po nutriční podpoře se substitucí vitaminů došlo k rychlé úpravě parametrů krevního obrazu.

**Klíčová slova:** pancytopenie, megaloblastová anémie, malnutrice

## Summary

Papoušek P., Maisnar V., Bělohávková P., Fátorová I., Řeháček V., Malý J.: A case report of severe pancytopenia with predominant megaloblastic anaemia caused by malnutrition

A case of severe pancytopenia in a 20-year-old immobile retarded boy is described. The perfunctory clinical findings on admission to a regional hospital raised suspicion of aplastic anaemia of drug aetiology or acute leukaemia. On admission, the initial haemoglobin value was 26 g/l with macrocytosis (MCV 122 fl). Biochemistry examinations revealed immeasurably low levels of vitamin B<sub>12</sub> and folate. Elevated LDH and the low reticulocyte count also indicated a diagnosis of impaired erythropoiesis. The bone marrow showed significant hyperplasia of erythropoiesis with signs of megaloblastic transformation. Insufficient intake of food by the patient of low intellect was the cause of this condition. Rapid correction of the blood count occurred following nutritional support with vitamin substitution.

**Key words:** pancytopenia, megaloblastic anaemia, malnutrition

*Transfuzie Hematol. dnes, 17, 2011, No. 3, p. 149–153.*

## Úvod

Závažná pancytopenie způsobená podvýživou s deficitem vitamínů B<sub>12</sub> a kyseliny listové je v zemích naší úrovně stravování velmi vzácná. V naší kazuistice popisujeme zajímavý případ těžce mentálně retardovaného mladého muže, u něhož se vyvinula velmi závažná malnutriční pancytopenie s dominující megaloblastovou anémií.

Pancytopenie s kostní dření bohatou buňkami může mít rozmanité příčiny (tab. 1).

Samotné megaloblastové anémie představují skupinu anemických syndromů charakterizovaných megaloblastovou přestavbou v kostní dřeni s porušenou syntézou DNA a plazmojadernou asynchronií. Podstatou porušené erythropoézy je zánik 80–90 % prekursorů červené řady proerytoblastů (intramedulární hemolýza). Porušenou erythropoézu odráží snížený počet retikulocytů, elevovaný bilirubin, snížený haptoglobin, zvýšená laktátdehydrogenáza (LDH) (často > 16,7  $\mu$ kat/l) (1).

Nejčastějšími příčinami megaloblastové přestavby kostní dřene je deficit kobalaminu a kyseliny listové. Při podezření na diagnózu megaloblastové anémie je proto nutné stanovení jejich sérových hladin. Projevy deficitu

kobalaminu a folátu jsou obtížně odlišitelné klinicky, stejně tak morfologie v krevním nátěru a nátěru z kostní dřene je při deficitu obou vitaminů obdobná (tab. 2).

Standardní léčbou je doplňování vitaminů v 1. týdnu 1 mg kyanokobalaminu parenterálně denně, ve 2. týdnu dvakrát 1 mg, během 4 týdnů čtyřikrát 1 mg a dále 1 mg

**Tab. 1.** Příčiny pancytopenie s kostní dření bohatou buňkami.

Myelodysplastický syndrom
Paroxysmální noční hemoglobinurie
Myelofibróza
Myelofitáza
Lymfom kostní dřene
Vlasatobuněčná leukemie
Druhotně u systémových chorob
Systémový lupus erythematoses, Sjögrenův syndrom
Hypersplenismus
Deficit vitamínu B <sub>12</sub> a folátu
Těžká infekce
Alkoholismus
Brucelóza
Ehrlichioza
Sarkoidóza
Tuberkulóza a atypická mykobakteriíza (podle 1)

**Tab. 2.** Nález v krevním nátěru a kostní dřeni u megaloblastové anémie.**Krevní nátěr**

- zvýšený střední objem erytrocytů (MCV) s makroovalocyty – nejčasnější projev
- jaderná hypersegmentace polymorfonukleárů (PMN) – 5 % buněk se 6 a vícejadernými segmenty, jaderný index > 3,5
- trombocytopenie
- leukoerytroblastická morfologie

**Kostní dřev**

- zvýšená buněčnost ve všech 3 řadách
- abnormální erytropoéza – megaloblasty, dysplastické změny
- abnormální leukopoéza – obrovské tyče a metamyelocyty, hypersegmentované PMN
- abnormální megakaryopoéza – pseudohyperdiploidie (podle 1)

měsíčně. Folát se doplňuje v dávkách 1 až 5 mg denně per os až do kompletní hematologické úpravy. Počet retikulocytů vrcholí 5. – 8. den léčby tzv. retikulocytární krizí.

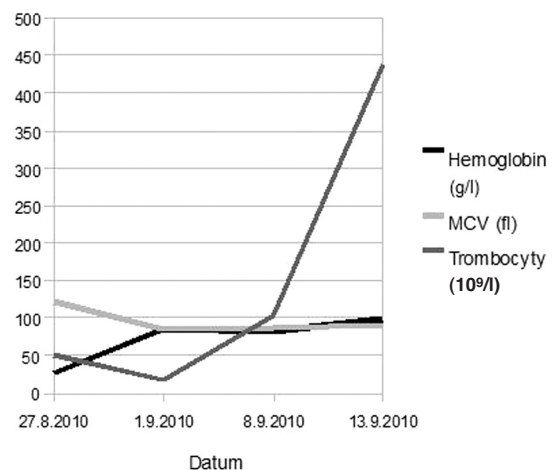
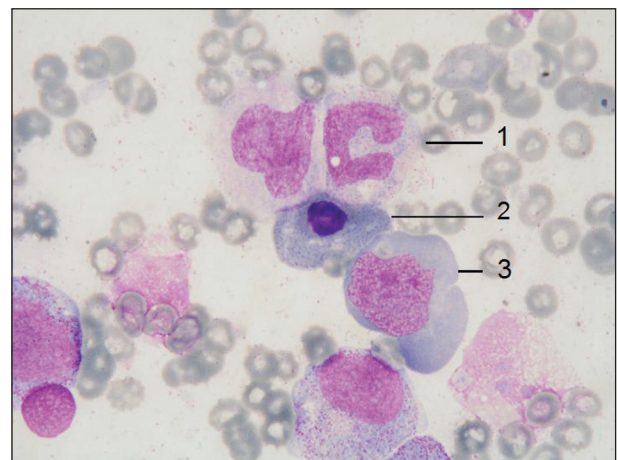**Vlastní kazuistika**

20letý kachektický pacient byl natolik postižený dětskou mozkovou obrnou, že byl od dětství imobilní, zcela nesoběstačný a verbálně nekomunikující, což již bylo samo o sobě rizikovým faktorem zhoršeného příjmu potravy. Své obtíže vůbec nedokázal specifikovat. Jeho psychomotorický vývoj se zastavil na úrovni 2letého dítěte, takže byl zcela závislý na pomoci rodiny a okolí. Matka nemocného byla zdravá, otec dítěte se léčil jen s arteriální hypertenzí a 1 starší bratr byl rovněž zdravý. Sám kvadruparetický pacient podstoupil v minulosti 2 operační výkony. V roce 2002 ve Fakultní nemocnici v Motole v Praze operaci šlach dolních končetin a v roce 2010 v hradecké fakultní nemocnici stomatochirurgický výkon pro hyperplastickou gingivu a kariézní chrup. Nemocný byl dlouhodobě sledován v neurologické ambulanci a v rámci perorální medikace dostával pouze valproát a guaifenesin.

Potíže s příjmem stravy se u něho objevily už začátkem roku 2010. Tehdy absolvoval výše zmíněný stomatochirurgický zákrok. Perorální příjem přesto zůstal omezený. V květnu 2010 byla v kontrolním krevním obraze poprvé zastižena makrocytární anémie (hemoglobin 110 g/l, hematokrit 0,32, počet erytrocytů  $2,76 \times 10^{12}/l$  se středním objemem erytrocytů /MCV/ 117 fl, počet leukocytů  $8,1 \times 10^9/l$ , počet trombocytů  $142 \times 10^9/l$ ), jejíž důvod nebyl došetřen. V červenci a srpnu 2010 došlo k dalšímu zhoršení příjmu stravy v průběhu febrilní při flegmoně skrota a prepucia, pro které byl zaléčen antibiotiky (azitromycin, cefuroxim a deoxymykoin) bez dostatečné odezvy. 27. 8. 2010 byl nemocný přijat na interní oddělení nemocnice v Jičíně s již extrémní makrocytární anémií (hemoglobin 26 g/l !!!, počet erytrocytů  $0,62 \times 10^{12}/l$ , hematokrit 0,08, MCV 122 fl, počet trombocytů  $50 \times 10^9/l$ ). Při přijetí byly vyšetřeny parametry metabolismu Fe, které se nacházely ve fyziologickém rozmezí (Fe 10,6  $\mu\text{mol}/l$ , ferritin 239  $\mu\text{g}/l$ ), avšak koncentrace folátů a vitamínu B<sub>12</sub> v séru vyšly neměřitelně nízké, naopak zvýšená byla koncentrace LDH (27,4  $\mu\text{kat}/l$ ). Ještě na jednotce intenzivní péče interního oddělení v Jičíně byly pacientovi podány 4 transfuzní jednotky erytrocytů a násled-

ně byl přeložen na II. interní kliniku – Oddělení klinické hematologie Fakultní nemocnice v Hradci Králové.

Při příjmu na naše oddělení přetrvávala v krevním obraze i po provedené hemosubstituci závažná pancytopenie (hemoglobin 84 g/l, MCV 84 fl, počet leukocytů  $0,92 \times 10^9/l$ , počet trombocytů  $18 \times 10^9/l$ ) s nízkým počtem retikulocytů (0,002). Subjektivní potíže od pacienta zjistit nešlo, ale v klidu nenaříkal a ani na vyšetřování nerea-

**Graf 1.** Vývoj hematologických parametrů u našeho pacienta v čase.**Obr. 1.** Obraz megaloblastické přestavby kostní dřevě u našeho nemocného – gigantická tyč (1), megaloblast ortochromní s bazofilním tečkovaním (2), megaloblast polychromní (3), barvení May-Grünwald Giemsa, zvětšení 1000 x

goval bolestivě. Při fyzikálním vyšetření byl patrný těžce deformovaný hrudník, spastické kontraktury zejména dolních končetin a zarudlá kůže genitálu a jeho okolí. U kachektického pacienta se svalovou atrofií odpovídal BMI přibližně 14. V den přijetí byla provedena sternální punkce. V nátěru kostní dřeně byl zjištěn celkově přiměřený počet buněk, avšak se zvýšenou červenou řadou, patrné byly výrazné známky dyserythropoézy a výrazná megaloblastická přestavba. Blasty nebyly zmnoženy. Megakaryocyty byly početně sniženy, Fe bylo uloženo intra- i extracelulárně – četné siderofágy a sideroblasty (70 buněk ze 100 erytroblastů). Imunofenotypizačně bylo z kostní dřeně zjištěno zvýšené zastoupení fenotypově normálních lymfoidních buněk. Těžký malnutriční stav dokládaly subnormální hodnoty sérové bílkoviny (53 g/l) a albuminu (29,1 g/l). Bylo zahájeno podávání vitaminů (kyselina listová a kyanokobalamin) denně současně s parenterální výživou vaky Nutriflex a dále pak nutričně kompletními vaky All-in-One. Perorální příjem stravy byl i přes spolupráci rodičů limitovaný. Infekce v oblasti kůže genitálu byla залечена antibiotikem cefoperazon se sulbaktamem i.v., lokálně byl převazován obvazy s Hyiodine (hyaluronát sodný). Po této terapii došlo k ústupu závažného lokálního kožního nálezu, pacient byl dále již afebrilní a poklesl i CRP. Při příjmu byla u pacienta diagnostikována i koagulopatie – prodloužený byl poměr aPTT (2,71) i poměr protrombinového času (3,16). Po náhradě vitaminem K v intravenózní formě a dále pak per os došlo k úpravě. Trombocytopenie bez projevů krvácení, související rovněž s malnutricí, si vyžádala jednorázovou substituci deleukotizovanými trombocyty z aferézy. Funkce štítné žlázy byla fyziologická (TSH 2,92 mU/l). V rámci základního screeningu bylo provedeno i sonografické vyšetření břicha. Byla zjištěna normální velikost sleziny i jater, žádná patologie nebyla objevena.

Po zahájení nutriční podpory došlo u nemocného k postupné obnově krvetvorby. Po retikulocytární krizi, která se dostavila po 7 dnech substituční léčby, se postupně normalizoval počet leukocytů ( $6,32 \times 10^9/l$  po 8 dnech), promptně se zvýšil počet trombocytů ( $104 \times 10^9/l$  po 8 dnech). Afebrilního pacienta jsme k dořešení nutrice přeložili na Klinikou gerontometabolickou naší fakultní nemocnice. Tam dále docházelo k úpravě hematologických parametrů tak, že 13. 9. 2010 dosáhl počet leukocytů  $9,15 \times 10^9/l$ , hemoglobin 99 g/l a počet trombocytů  $438 \times 10^9/l$  a nemocný mohl být propuštěn do domácí péče. Dále je pacient sledován ve spádové interní ambulanci. Při poslední kontrole mu bylo doporučeno užívat kyselinu listovou, B vitaminový komplex a další vitaminy. 21. 3. 2011 z poslední odběru krve zjištěn počet leukocytů  $7,4 \times 10^9/l$ , Hb 163 g/l, MCV 90,2 fl, počet trombocytů  $76 \times 10^9/l$ .

## Diskuse

Celosvětově nejčastější malnutriční anémií je sideropenická anémie, která může být i příčinou pancytopenie (2), ale jedná se o vzácný stav a většinou je přítomna

trombocytóza. V současné době, kdy máme dostatek potravy bohaté na vitaminy, se staly v našich podmínkách nutriční megaloblastové anémie vzácnými. Pancytopenie se podle studie z New Yorku vyvinula u 13,7 % případů megaloblastových anémií (3), v pákistánské studii vznikla pancytopenie na podkladě megaloblastové anémie ve 39 % případů, zde se však nejednalo o typickou západní populaci (4). Popsaná byla i kazuistika pancytopenie při deficitu kobalaminu a folátu v těhotenství (5), pancytopenie způsobená deficitem vitaminu B<sub>12</sub> u kojenného dítěte (6). K hypovitaminóze B<sub>12</sub> může dojít po gastrektomii (7). Publikace vyšla i pancytopenie u alkoholiků s deficitem folátu (8).

Na karenci pancytopenii je proto nutné myslet zejména u rizikových skupin pacientů (senioři nejen po rozsáhlých operacích, chronicky podvyživení jedinci, těhotné ženy a alkoholici). U našeho pacienta se na pancytopenii pravděpodobně podílela i samotná proteinová-kalorická malnutrice a na tento typ pancytopenie je nutno pomýšlet u anorektických stavů těžšího stadia. Nechutenství u tohoto nemocného důsledkem avitaminózy B<sub>12</sub> ještě zhoršovalo příjem potravy. Avitaminóza B<sub>12</sub> navíc mohla stupňovat chronické neurologické postižení. Z dalších faktorů jistě pancytopenii zhoršovala i flegmóna genitálu.

U zdravých lidí hrozí nedostatek vitaminu B<sub>12</sub> ze sníženého příjmu potravy pouze u veganů (lidí konzumujících striktně rostlinnou stravu). Denní potřeba vitaminu B<sub>12</sub> je nízká, odhaduje se na 1,6 až 4 µg, přičemž zásoba tohoto vitaminu je asi 2000 až 4000 µg (9). Vitamin B<sub>12</sub> je obsažen jen v mase, v mléčných a vaječných produktech. Nově vzniklý nepoměr mezi jeho příjmem a spotřebou se proto normálně projeví až za několik let. Organismus nemocného se může na postupně vznikající anémii dobře adaptovat a klinické potíže nemocných nastávají až u velmi těžkých poklesů hemoglobinu a počtu erytrocytů (10).

U megaloblastové anémie je mnoho vyvíjejících se prekurzorů krvinek ničeno v kostní dřeni ještě před jejich uvolněním do cirkulace. To vede ke zvýšení hodnot bilirubinu a LDH. Ve shodě s tím vyšlo LDH výrazně zvýšeno i v námi popisovaném případě. Kvůli významnému podílu mladých buněk může pancytopenie způsobená deficitem vitaminů napodobovat leukemii (11).

Ačkoliv stanovení hladiny vitaminu B<sub>12</sub> nemusí být úplně spolehlivé, obecně se usuzuje, že hodnota nad 300 ng/l vyloučí významný deficit kobalaminu, zatímco hladina pod 150 ng/l odpovídá jeho deficitu (12).

Další možnou příčinou megaloblastové přestavby je deficit kyseliny listové. Její denní spotřeba je asi 90 mg. Foláty obsahují v listové zelenině, fazole, ovoce (banány, melouny, citrony), houby a živočišné proteiny (13). Náhlé přerušení dodávky kyseliny listové vede k poklesu její sérové hladiny již za 3 týdny (1), choroba se tedy rozvíjí rychleji než v předchozím případě.

Vitamin B<sub>12</sub> i kyselina listová jsou esenciální nejen pro krvetvorbu, ale jsou nutné pro optimální funkci i dalších systémů organismu. Například vysoká plazmatická koncentrace homocysteinu z důvodu sníženého příjmu folá-

tu je považována za rizikový faktor kardiovaskulárních chorob. Dostatek kyseliny listové pomáhá v prevenci defektu neurální trubice v těhotenství. Léčba vitamínem B<sub>12</sub> a kyselinou listovou je účinná v prevenci onemocnění centrálního nervového systému a demence (především Alzheimerova choroba a vaskulární demence) zejména ve starší populaci (14). Včasná léčba deficitu těchto vitamínů vede k prevenci ireverzibilního neurologického postižení. Stran dalších možných komplikací vyplynulo z výsledků jedné dánské studie, že perniciózní anémie je rizikovým faktorem rakoviny žaludku, karcinomu dutiny ústní, faryngu a karcinoidů (15).

Důvodem, proč bylo u našeho pacienta dosaženo tak extrémní anémie, byla imobilita snižující požadavky organismu na dodávku kyslíku a dále neschopnost specifikovat své obtíže. V úvodu závažná pancytopenie zareagovala velmi rychle na nutriční podporu, i když zpočátku bylo nutné podat krevní převody. Flegmóna genitálu mohla navíc zhoršovat již rozvíjející se anémii.

## Závěr

Jak vyplývá z naší kazuistiky, závažná pancytopenie může být způsobena i prostou malnutricí. U rizikových jedinců je nutno aktivně pátrat po známkách hypovitaminózy, protože včasná nutriční intervence vede k rychlé normalizaci hematologických parametrů. Je proto nutné velmi aktivně pečovat o výživu zejména u nespolupracujících pacientů.

Zkratky: MCV – mean corpuscular volume (střední objem erytrocytů), LDH - laktátdehydrogenáza, PMN – polymorfonukleár

## Literatura

1. Antony AC. Megaloblastic anemias. In: Hoffman R, Furie B, Benz E J, Shattil S J. Hematology: basic principles and practice. 5. vyd. Philadelphia, Churchill Livingstone/Elsevier, 2009; 491-523.

2. Ganti AK, Shonka NA, Haire WD. Pancytopenia due to iron deficiency worsened by iron infusion: a case report. *J Med Case Reports* 2007; 1: 175.
3. Stabler SP, Allen RH. Vitamin B12 deficiency as a worldwide problem. *Annu Rev Nutr* 2004; 24: 299-326.
4. Ishtiaq O, Baqai HZ, Anwer F, Hussain N. Patterns of pancytopenia patients in a general medical ward and a proposed diagnostic approach. *J Ayub Med Coll Abbottabad* 2004; 16: 8-13.
5. Van de Velde A, Van Droogenbroeck J, Tjalma W, Jorens PG, Schroyens W, Berneman Z. Folate and Vitamin B(12) deficiency presenting as pancytopenia in pregnancy: a case report and review of the literature. *Eur J Obstet Gynecol Reprod Biol* 2002; 100: 251-254.
6. Simşek OP, Gönc N, Gümrük F, Cetin M. A child with vitamin B12 deficiency presenting with pancytopenia and hyperpigmentation. *J Pediatr Hematol Oncol* 2004; 26: 834-836.
7. Hahn JS, Nam DK, Lee EJ, et al. A case of vitamin B12 deficiency megaloblastic anemia following total gastrectomy. *Yonsei Med J* 1988; 29: 270-277.
8. Weston CF, Hall MJ. Pancytopenia and folate deficiency in alcoholics. *Postgrad Med J* 1987; 63: 117-120.
9. Buliková A. Anémie. In: Penka M, Buliková A, Matýšková M, Zavřelová J. Hematologie I Neonkologická hematologie. Grada Publishing, Praha, 2001, 214.
10. Nečas E. Patologická fyziologie orgánových systémů č. 1. 1. vyd. Praha, Karolinum, 2006, 380.
11. Koury MJ, Horne DW. Apoptosis mediates and thymidine prevents erythroblast destruction in folate deficiency anemia. *Proc Natl Acad Sci USA* 1994; 91: 4067-4071.
12. Klee GG. Cobalamin and folate evaluation: measurement of methylmalonic acid and homocysteine vs vitamin B(12) and folate. *Clin Chem* 2000; 46: 1277-1283.
13. Antony AC. Megaloblastic anemias. In: Hoffman R, Benz Jr EJ, Shattil SJ, et al ed. Hematology: Basic Principles and Practice, 1st ed. New York: Churchill-Livingstone; 1991: 392.
14. Reynolds E. Vitamin B12, folic acid, and the nervous system. *Lancet Neurol* 2006; 5: 949-960.
15. Mellemkjaer L, Gridley G, Møller H, et al. Pernicious anaemia and cancer risk in Denmark. *Br J Cancer* 1996; 73: 998-1000.

MUDr. Petr Papoušek

Tranfuzní oddělení, Fakultní nemocnice Hradec Králové

Sokolská 581

500 05 Hradec Králové

e-mail: papoupet@seznam.cz

Doručeno do redakce: 28. 3. 2011

Přijato po recenzi: 16. 5. 2011