

Nález dimorfní populace erytrocytů na analyzátorech krevních buněk

Blood cell analysers – significance of a dimorphic red blood cell population

Pešková E.¹, Fátorová I.¹, Hrnčířová K.¹, Rydvalová D.¹, Smolej L.^{1,2}, Vrbacký F.¹

¹ IV. interní hematologická klinika FN Hradec Králové

² LF UK, Hradec Králové

SOUHRN: Hlášení analyzátoru o dimorfní populaci erytrocytů (RBC) znamená, že průběh distribuční křivky erytrocytů je abnormální, protože se ve vyšetřovaném vzorku periferní krve nachází více než jedna populace erytrocytů. Z toho plyne, že střední objem erytrocytů (MCV) neodráží reálnou velikost červených krvinek a parametr šíře distribuce erytrocytů (RDW) je rovněž nespolehlivý nebo není analyzátozem vůbec vydán. Hlášení analyzátoru o dimorfní populaci erytrocytů se ale může vyskytnout i u vzorků s extrémně vysokým počtem lymfocytů či makrotrombocytů. V těchto případech se jedná o interference impedanční metody stanovení počtu erytrocytů, nikoli o přítomnost více populací červených krvinek.

KLÍČOVÁ SLOVA: dimorfní populace erytrocytů – histogram – šíře distribuce erytrocytů – střední objem erytrocytů

SUMMARY: The dimorphic red blood cell (RBC) population flag is caused by an abnormal red blood cell distribution curve due to the presence of more than one population of red blood cells in a given sample. The mean corpuscular volume (MCV) parameter does not correspond to the real size of the red blood cells in such cases. The red cell distribution width (RDW) parameter is either unreliable or it is not provided by the analyser at all. The dimorphic red blood cell population flag can be raised by samples with extremely high lymphocyte or macrothrombocyte counts. In these cases, it is caused by interference with the electrical impedance method for measuring RBC, not by the presence of several RBC populations.

KEY WORDS: dimorphic red cells – histogram – red blood cell distribution width – mean corpuscular volume

ÚVOD

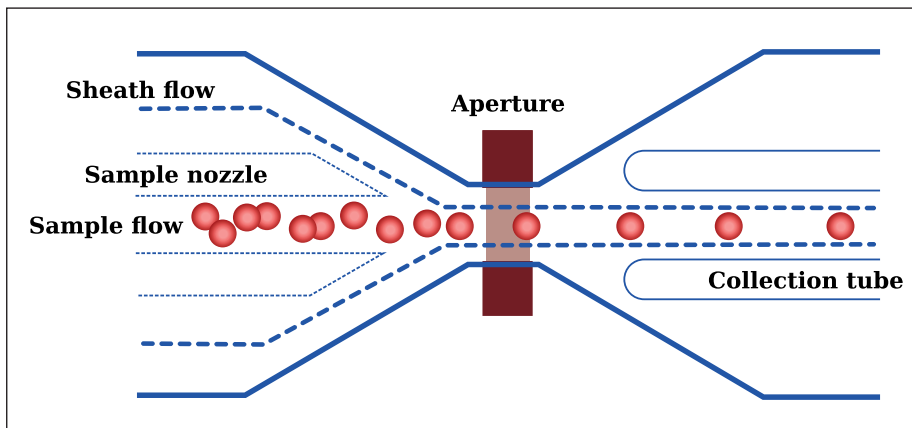
Termínem dimorfní populace erytrocytů neboli vícečetná populace erytrocytů popisujeme nález v periferní krvi, kdy se vedle sebe nachází více různě velkých a dostatečně četných populací červených krvinek. Tedy normocyty a mikrocyty, normocyty a makrocyty, mikrocyty a makrocyty či dokonce normocyty, mikrocyty i makrocyty. Příčin vzniku vícečetné populace erytrocytů je celá řada, nejčastěji je však tento jev popisován u hemato-onkologicky nemocných či u těžkých anemických stavů spojených s jejich léčbou a/nebo po podání krevní transfuze erytrocytů [1,2]. V laboratoři je dimorfní populace odhalena během analýzy krevního obrazu, kdy analyzátor krevních buněk v rámci impedanční

metody stanovení počtu erytrocytů a trombocytů kromě numerických hodnot krevního obrazu vydá také tzv. distribuční křivku erytrocytů (histogram erytrocytů). A právě její průběh je v těchto případech abnormální. Analyzátor vydá hlášení o abnormální distribuci erytrocytů a přítomnosti dimorfní populace erytrocytů. Zároveň upozorní obsluhu, že některé z parametrů krevního obrazu nemusí být v pořádku.

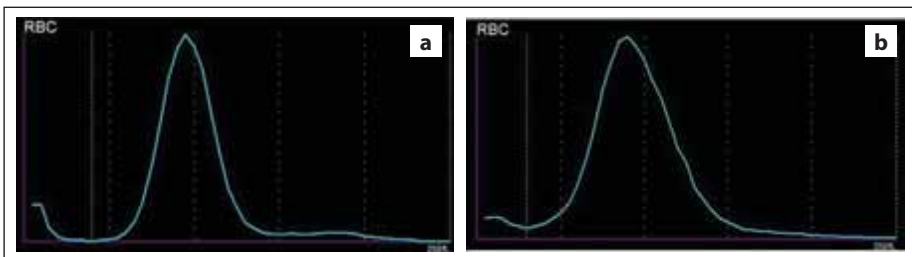
IMPEDANČNÍ METODA STANOVENÍ POČTU ERYTROCYTŮ

Principem impedanční metody stanovení počtu erytrocytů na analyzátorech krevních buněk je kombinace detekce napěťových pulsů v poli stejnosměrného

proudu a hydrodynamické fokusace buněk (obr. 1). Průchod buňky elektrickým polem způsobí napěťový puls, který je úměrný velikosti buňky (obr. 2). Diferenciace erytrocytů a trombocytů tedy probíhá na základě jejich rozdílné velikosti (velikosti napěťových pulsů). Signály erytrocytů a trombocytů jsou zaznamenávány do distribučních křivek – histogramů (obr. 3a); na ose x je velikost buněk, na ose y jejich četnost [3,4]. Pokud není průběh distribuční křivky normální (obr. 4), analyzátor vydá hlášení, např. „RBC Abn. Distribution“. Mezi interference impedanční metody stanovení počtu erytrocytů patří aglutinace erytrocytů (přítomnost chladových protilátek), mikrocyty či fragmenty erytrocytů. V těchto případech je počet erytro-

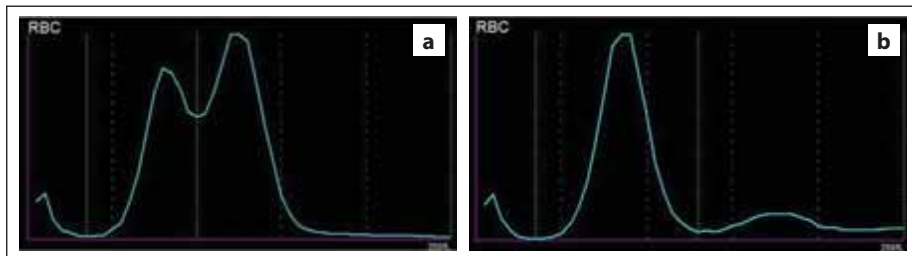


Obr. 1. Průchod buněk měřicí aperturou (zdroj: Sysmex).



Obr. 3. Normální průběh distribuční křivky RBC – (a) normální šíře distribuční křivky (RDW), (b) vyšší šíře distribuční křivky (RDW) způsobená anizocytózou erytrocytů (zdroj: laboratoř IV. IHK).

RBC – erytrocyty, RDW – šíře distribuce erytrocytů



Obr. 4. Abnormální průběh distribuční křivky RBC způsobený (a) přítomností dimorfní populace RBC, (b) aglutinací erytrocytů v přítomnosti chladových protilátek (zdroj: laboratoř IV. IHK).

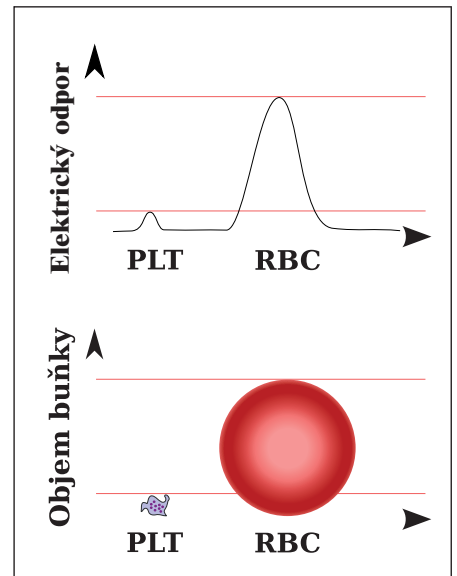
RBC – erytrocyty

cytů vydaný analyzátořem falešně nižší, protože tyto elementy nejsou pro svou odlišnou velikost zařazeny mezi erytrocyty. Naopak u nemocných s extrémně vysokým počtem lymfocytů či makrotrombocytů je počet erytrocytů falešně vyšší, protože jsou tyto elementy řazeny mezi erytrocyty.

HISTOGRAM ERYTROCYTŮ

Distribuční křivka erytrocytů nás informuje o homogenitě či heterogenitě erytrocytů v závislosti na jejich velikosti. Za

normálních okolností by měla být křivka symetrická, úzká, parametr šíře distribuce erytrocytů vyjádřený jako variační koeficient (RDW-CV) by se měl pohybovat v rozmezí 10–15,2 % (obr. 5). Pokud jsou ale červené krvinky rozdílné velikosti, tzn. že vedle normocytů jsou přítomny mikrocyty, makrocyty nebo obojí, projeví se to na vzhledu histogramu RBC, křivka bude širší a parametr RDW vyšší (obr. 3b). Tento jev se popisuje jako anizocytóza erytrocytů a bývá jednou z nejčastějších abnormalit čer-



Obr. 2. Rozdílná velikost signálů RBC a PLT při průchodu měřicí aperturou (zdroj: Sysmex).

RBC – erytrocyty, PLT – krevní destičky

vené řady [5–7]. Parametr RDW může být spolehlivě vydán pouze za předpokladu, že průběh histogramu RBC je normální. Pokud se jedná o tzv. abnormální distribuční křivku RBC (křivka je asymetrická, má více vrcholů), nelze parametr RDW a parametr středního objemu erytrocytu MCV spolehlivě vydat. Jednou z možných příčin je právě přítomnost více dostatečně četných populací erytrocytů s rozdílnou velikostí, která se na histogramu RBC projeví typickou dvouvrcholovou křivkou (obr. 6). V těchto případech nelze podat informaci o šíři distribuční křivky či o hodnotě středního objemu erytrocytů (ta je zkreslená, protože udává pouze informaci o průměrném objemu počítaných erytrocytů a nevypovídá o skutečném objemu populací erytrocytů v analyzovaném vzorku).

DIMORFNÍ POPULACE ERYTROCYTŮ

Dimorfní populace erytrocytů se může vyskytnout u celé řady onemocnění a stavů jako jsou sideropenická anémie po substituční léčbě železem, megaloblastová anémie po podání vitamínu B12 a/nebo kyseliny listové, kombinovaný nedostatek železa a kyseliny lis-

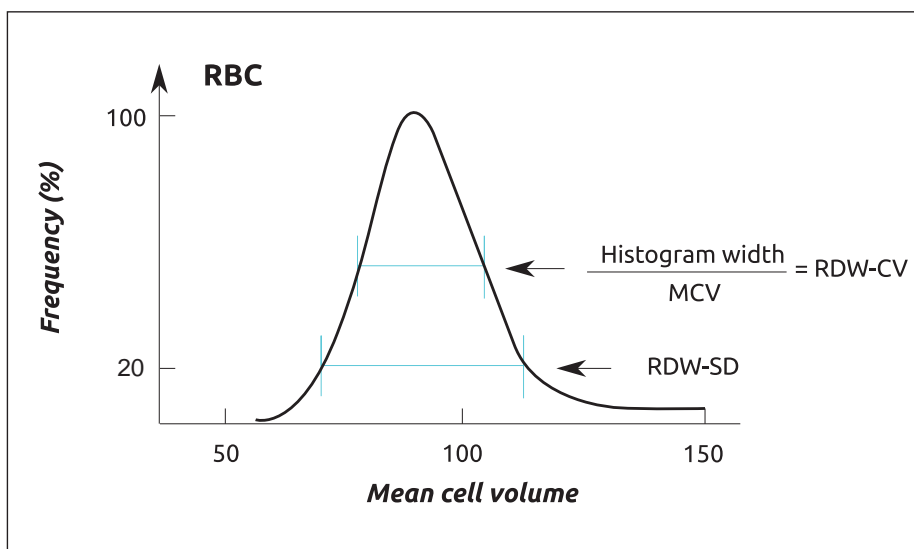
tové, hemolytické anémie, stavy po podání erythropoetinu, nebo po transfuzích krve, hemoglobinopatie, myelodysplázie apod.

Kombinaci mikrocytů a normocytů (obr. 7) vidíme u pacientů po léčbě deficitu železa, kdy se po doplnění chybějícího železa v organizmu tvoří normocyty, nebo u nemocných s mikrocytární anémií po podání transfuze erytrocytů (zdroj normocytů). U megaloblastové anémie nacházíme v periferní krvi makrocyty a normocyty (obr. 8), ale i mikrocyty. Také retikulocytóza (např. u hemolytických anémií) může ovlivnit tvar histogramu erytrocytů, protože retikulocyty mají mírně vyšší objem než zralé červené krvinky [1,2,5,8].

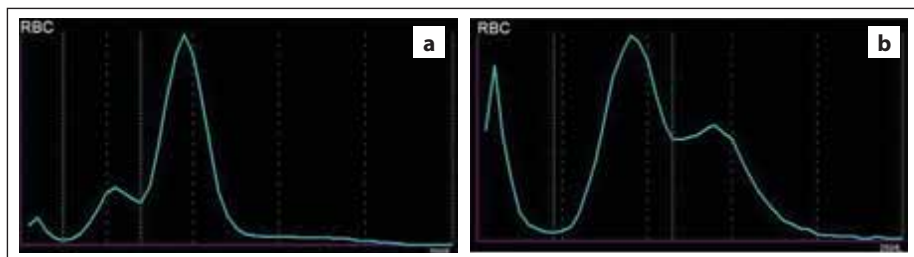
Tvar dimorfní distribuční křivky erytrocytů je velmi variabilní, záleží na počtu buněk jednotlivých populací a jejich velikosti – MCV (obr. 6, 9b).

DIMORFNÍ POPULACE ERYTROCYTŮ NA ANALYZÁTORECH SYSMEX

Analyzátory krevních buněk firmy Sysmex upozorní obsluhu na možnou přítomnost dimorfní populace erytrocytů formou hlášení, histogram RBC je označen za abnormální a hodnoty červeného krevního obrazu, popř. trombocytů, jsou označeny znakem snížené spolehlivosti – hvězdičkou * (obr. 9a). Tyto ana-



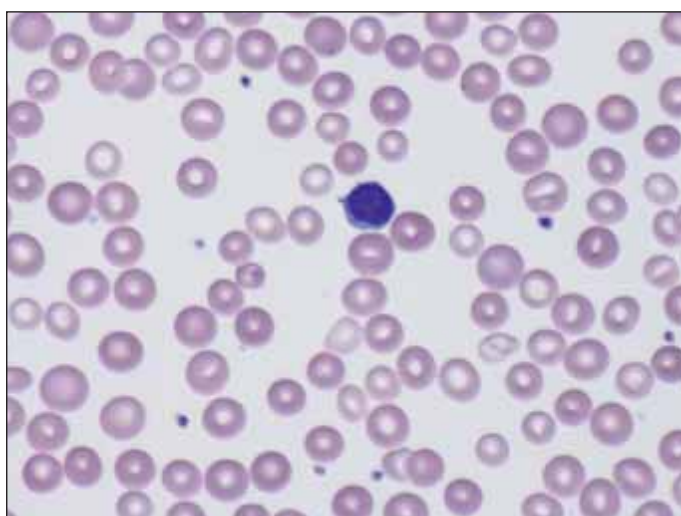
Obr. 5. Odečet parametru RDW z histogramu RBC (zdroj: Med-Health.net [6]). RBC – erytrocyty, RDW – šíře distribuce erytrocytů, CV – variační koeficient, SD – směrodatná odchylka



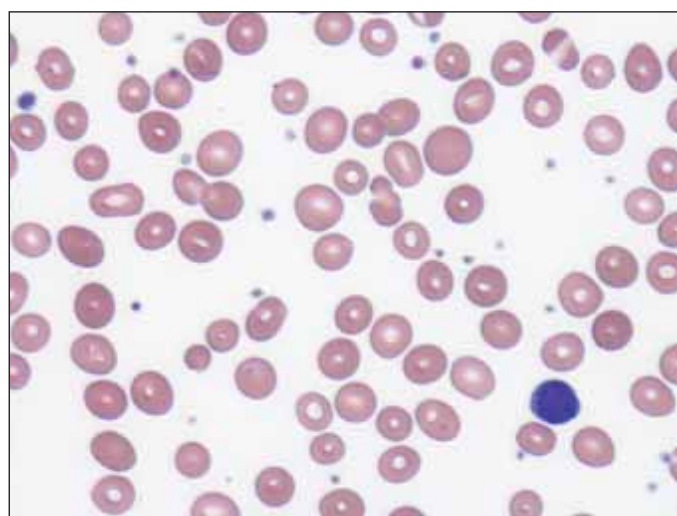
Obr. 6. Histogram RBC s dimorfní populací erytrocytů – (a) nemocný po léčbě deficitu železa; populace mikrocytů a normocytů, (b) nemocná s akutní myeloidní leukémií; populace normocytů a makrocytů (zdroj: laboratoř IV. IHK). RBC – erytrocyty

lyzátory krevních buněk umožňují získat detailnější informace o jednotlivých subpopulacích erytrocytů, a to o jejich

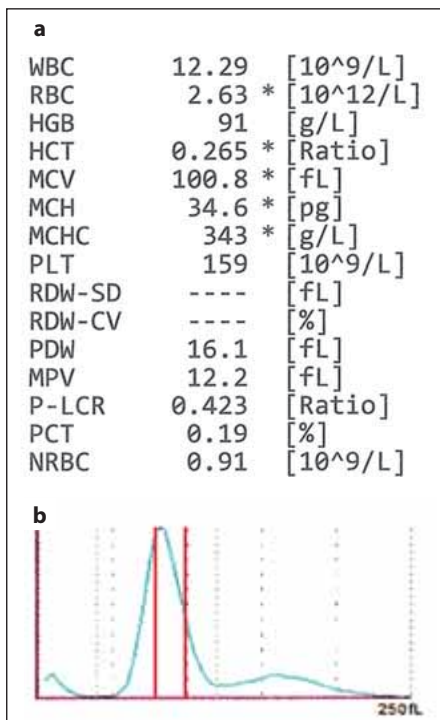
počtu a středních objemech (tab. 1). Pod zkratkou S-RBC je zde uveden počet erytrocytů s menším MCV, jako L-RBC pak



Obr. 7. Mikrocyty a normocyty v nátěru periferní krve – nemocný po léčbě deficitu železa (zdroj: laboratoř IV. IHK).

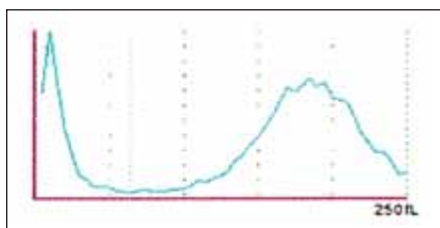


Obr. 8. Normocyty a makrocyty v nátěru periferní krve – nemocná s akutní myeloidní leukémií (zdroj: laboratoř IV. IHK).



Obr. 9. (a) Hodnoty krevního obrazu z analyzátoru Sysmex XN-10 v případě, kdy analyzátor vydal hlášení o přítomnosti dimorfní populace RBC; hodnoty červeného krevního obrazu jsou označeny hvězdičkou * – znakem snížené spolehlivosti. (b) Histogram RBC – analyzátor vydal hlášení o abnormální distribuci RBC a dimorfní populaci erytrocytů; červenými čarami jsou vyznačeny referenční meze MCV (zdroj: laboratoř IV. IHK).

RBC – erytrocyty, MCV – střední objem erytrocytů



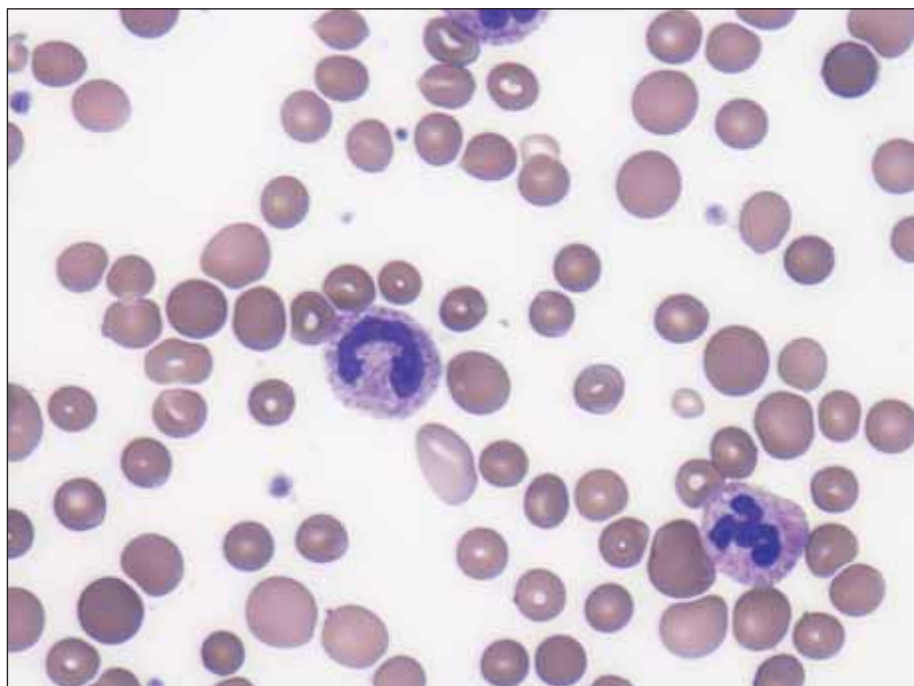
Obr. 11. Histogram dimorfní populace erytrocytů před podáním transfuze erytrocytů u nemocné s megaloblastovou anémií – extrémní makrocytóza a anizocytóza (zdroj: laboratoř IV. IHK).

počet erytrocytů s větším MCV. Zkratka S-MCV udává hodnotu MCV u populace menších erytrocytů, L-MCV pak hodnotu MCV u populace větších erytrocytů. Obzvláště při hodnocení tzv. falešné

Tab. 1. Data z analyzátoru Sysmex XN-10 u nemocné s megaloblastovou anémií – rozdělení populací erytrocytů podle velikosti.

Populace menších RBC		Populace větších RBC	
S-RBC	0,74×10 ¹² /l	L-RBC	0,59×10 ¹² /l
S-MCV	86,9 fl	L-MCV	168,4 fl

S-RBC – počet erytrocytů s menším MCV (v tomto případě se jedná o dárcovské erytrocyty), L-RBC – počet erytrocytů s větším MCV, S-MCV – hodnota MCV u populace menších erytrocytů, L-MCV – hodnota MCV u populace větších erytrocytů



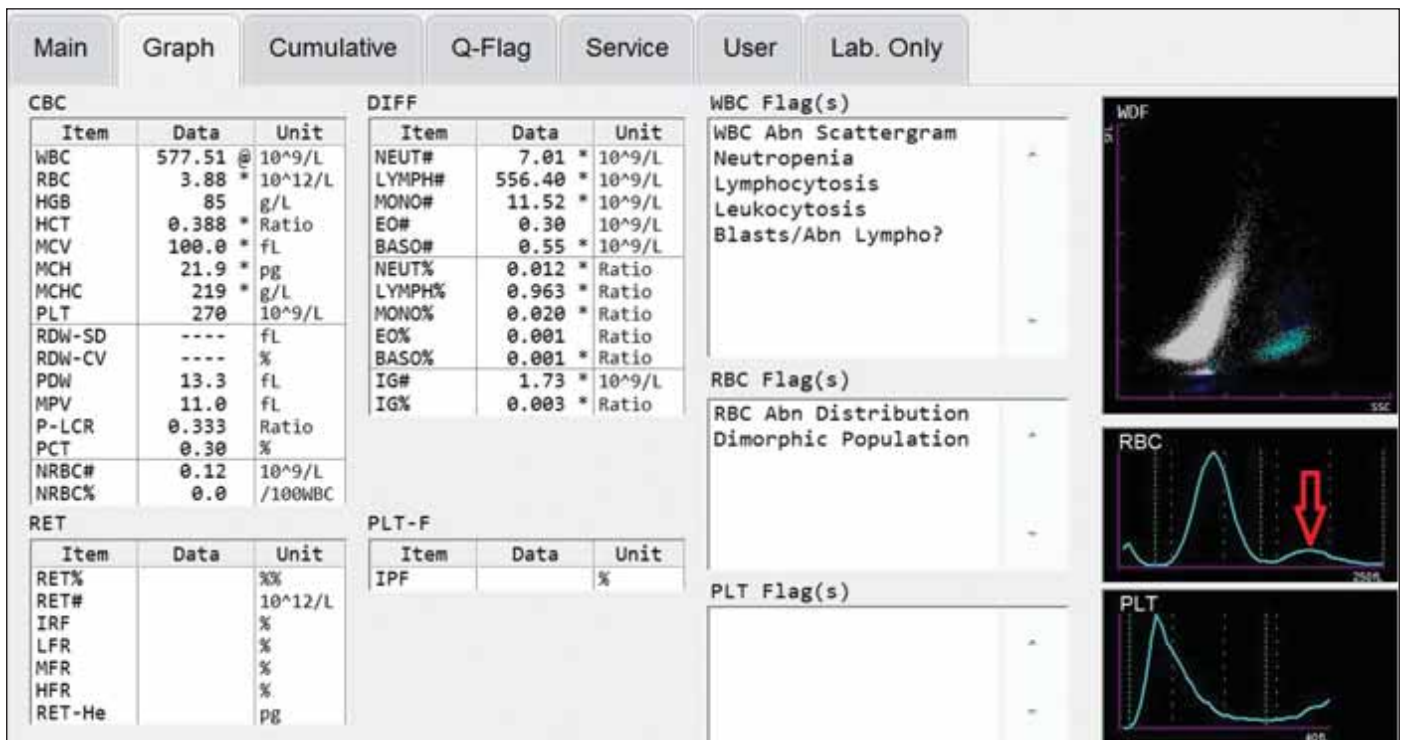
Obr. 10. Dárcovské normocyty a makrocyty v nátěru periferní krve u nemocné s megaloblastovou anémií (zdroj: laboratoř IV. IHK).

dimorfní populace jsou tato data velmi přínosná. Jednak svými hodnotami ukazují na interferenci malými lymfocyty či makrotrombocyty, ale hlavně umožňují obsluhu korigovat výsledek červeného krevního obrazu. Nález dimorfní populace erytrocytů nemusí být vždy jednoznačný. Na obr. 9a je uveden výsledek krevního obrazu nemocné s abnormálním histogramem RBC a hlášením o dimorfní populaci erytrocytů. Při pohledu na histogram erytrocytů (obr. 9b) a především na data obou populací erytrocytů (tab. 1) by se zdálo, že se nejedná o dvě erytrocytární populace, protože minoritní populace (označena jako L-RBC) má velmi vysoký střední objem (L-MCV) 168,4 fl. Falešné dimorfní populaci ale neodpovídá počet leukocytů,

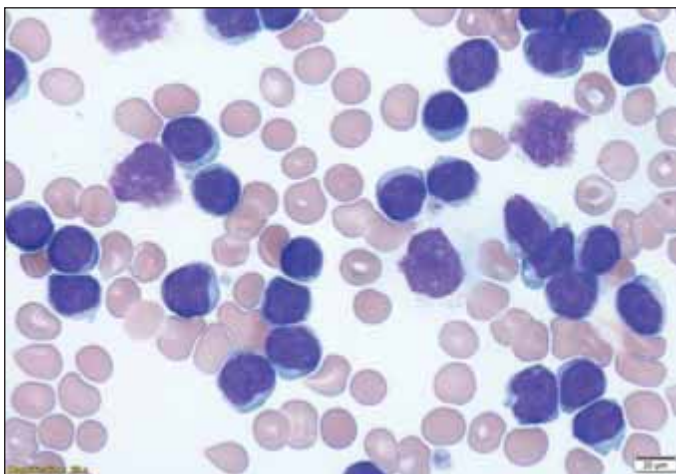
který není tak vysoký, aby mohl interferovat při impedančním stanovení počtu RBC. Následnou mikroskopickou analýzou krevního nátěru byla potvrzena přítomnost makrocytů až megalocytů (obr. 10). Jednalo se o nemocnou s těžkou megaloblastovou anémií, vyšetření bylo provedeno po podání transfuze erytrocytů (zdroj normocytů). Dalším důkazem je i vzhled histogramu RBC před podáním transfuze, kde jasně vidíme histogram posunutý doprava (výrazně vysoké MCV) a širokou distribuční křivku s vysokým RDW (obr. 11).

FALEŠNÁ DIMORFNÍ POPULACE ERYTROCYTŮ

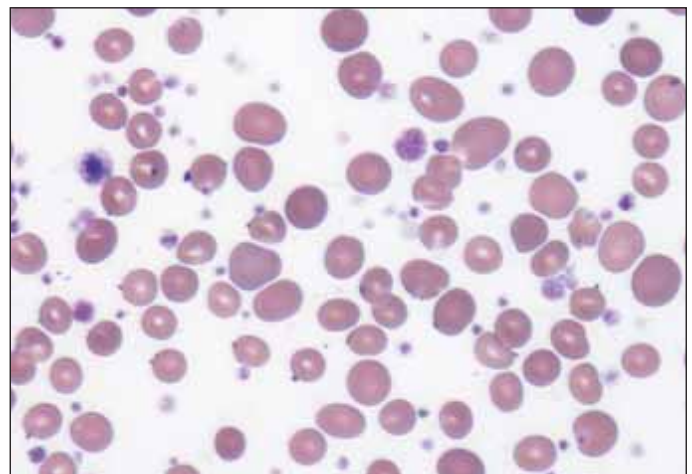
Při extrémně vysokém počtu lymfocytů (např. u chronické lymfocytární leuké-



Obr. 12. Výstup z analyzátoru Sysmex XN-10 u falešné dimorfní populace erytrocytů – nemocný s CLL, výsledek s abnormálním histogramem RBC, červená šipka ukazuje na populaci lymfocytů (zdroj: laboratoř IV. IHK). CLL – chronická lymfocytární leukémie, RBC – erytrocyty



Obr. 13. Erytrocyty a patologické lymfocyty v nátěru periferní krve u pacienta s CLL (zdroj: laboratoř IV. IHK). CLL – chronická lymfocytární leukémie



Obr. 14. Erytrocyty a četná populace makrotrombocytů v nátěru periferní krve u esenciální trombocytémie (zdroj: laboratoř IV. IHK).

mie nebo polymfocytární leukémie) či při vysokém počtu makrotrombocytů (např. u esenciální trombocytémie) může v některých případech dojít k interferenci při imedančním stanovení počtu erytrocytů. Distribuční křivka RBC je abnormální a analyzátor vydá hlášení o dimorfní populaci erytrocytů (obr. 12). Nejedná se však o dvě populace erytrocytů, ale o interferenci, kterou si můžeme ověřit mikroskopicky v krevním

nátěru (obr. 13 a 14). Populace buněk s nižším MCV jsou v případě extrémně vysokého počtu lymfocytů červené krvinky, populace s vyšším MCV jsou lymfocyty (tab. 2). U makrotrombocytózy je tomu naopak. Populace buněk s nižším MCV jsou makrotrombocyty, populace s vyšším MCV erytrocyty (tab. 3). Díky detailním informacím z analyzátoru Sysmex o obou populacích (počet buněk a jejich střední objem) je možné korigo-

vat výsledky z analyzátoru a vydat tak správné hodnoty červeného krevního obrazu.

ZÁVĚR

Jak již bylo v textu uvedeno, s vícečetnou populací různě velkých erytrocytů se můžeme setkat u celé řady onemocnění, nejedná se tedy o ojedinělý jev. Vzhledem k tomu, že k lékařům se dostává pouze numerický výsledek krevního ob-

Tab. 2. Data z analyzátoru Sysmex XN-10 u falešné dimorfní populace erytrocytů (nemocný s CLL) – rozdělení obou buněčných populací podle velikosti.

Erytrocyty		Lymfocyty (CLL)	
S-RBC	3,19×10 ¹² /l	L-RBC	0,69×10 ¹² /l
S-MCV	89,4 fl	L-MCV	185,4 fl

S-RBC – počet erytrocytů s menším MCV, L-RBC – počet erytrocytů s větším MCV (v tomto případě se jedná o lymfocyty), S-MCV – hodnota MCV u populace menších erytrocytů, L-MCV – hodnota MCV u populace větších erytrocytů (v tomto případě lymfocytů)

Tab. 3. Data z analyzátoru Sysmex XN-10 u falešné dimorfní populace erytrocytů (nemocný s esenciální trombocytémií) – rozdělení obou buněčných populací podle velikosti.

Makrotrombocyty		Erytrocyty	
S-RBC	0,19×10 ¹² /l	L-RBC	3,42×10 ¹² /l
S-MCV	32,5 fl	L-MCV	86,9 fl

S-RBC – počet erytrocytů s menším MCV (v tomto případě se jedná o makrotrombocyty), L RBC – počet erytrocytů s větším MCV, S-MCV – hodnota MCV u populace menších erytrocytů (v tomto případě makrotrombocytů), L-MCV – hodnota MCV u populace větších erytrocytů

razu a komentář k výsledku, je důležité, aby byly případné abnormality v histogramech či scattergramech laboratorním pracovníkem odhaleny a řešeny. Laboratoř by měla vydat pouze korektní výsledky a lékaře na případnou interferenci v analýze krevního obrazu upozornit. Klíčové je především to, aby obsluha analyzátoru byla schopna vyhodnotit, zda se skutečně jedná o dimorfní populaci erytrocytů. U takového výsledku krevního obrazu se pak lékař z komentáře dozví, že je přítomna dimorfní populace erytrocytů, kvůli čemuž nemohla být vydána hodnota RDW, a že parametry červené krvinky (MCV) neodpovídají skutečnosti. Důvodem je fakt, že hodnota MCV vyjadřuje pouze průměrnou velikost počítaných erytrocytů, která u vícečetné populace erytrocytů nevyovídá nic o jejich skutečné velikosti. V případech, kdy je laboratorním pracovníkem zjištěna tzv. falešná dimorfní populace erytrocytů a pracoviště má

možnost z analyzátoru krevních buněk zjistit informace o počtech buněk jednotlivých populací a jejich středních objemech, je možné zkorigovat parametry červeného krevního obrazu a vydat správné hodnoty. Pokud tomu tak není, musí být lékař alespoň informován o interferenci při stanovení počtu RBC a parametrů červené krvinky v závislosti na možnostech konkrétního analyzátoru krevních buněk.

SEZNAM POUŽITÝCH ZKRATEK

IV. IHK – IV. interní hematologická klinika

(Fakultní nemocnice Hradec Králové)

CLL – chronická lymfocytární leukémie

L-MCV – hodnota MCV u populace větších erytrocytů

L-RBC – počet erytrocytů s větším MCV

MCV – střední objem erytrocytů

RBC – červené krvinky (erytrocyty)

RDW – šíře distribuční křivky erytrocytů

RDW-CV – šíře distribuční křivky erytrocytů vyjádřená pomocí variačního koeficientu

S-MCV – hodnota MCV u populace menších erytrocytů

S-RBC – počet erytrocytů s menším MCV

Literatura

- Constantino BT. The red cell histogram and the dimorphic red cell population. *Lab Med.* 2011;42(5):300–308.
- J. Bras. Evaluation of RDW-CV, RDW-SD, and MATH-1SD for the detection of erythrocyte anisocytosis observed by optical microscopy. *J Brasil Patol Med Labor.* 2013;49(5):324–331.
- <https://www.sysmex.cz/vzdelavani/technologie/technologie-mereni/hydrodynamicka-fokusace.html>
- Münster M. The red blood cell indices. Sysmex Educational Enhancement and Development. October 2012. https://www.sysmex-europe.com/fileadmin/media/f100/SEED/Sysmex_SEED_The_Red_Blood_Cell_Indices.pdf
- Sarma PR. Red cell indices. In: Walker HK, Hall WD, Hurst JW, editors. *Clinical methods: the history, physical, and laboratory examination.* 3rd edition. Boston, Butterworths, 1990; 720–723.
- <http://www.med-health.net/Rdw-Cv-And-Rdw-Sd.html>
- https://www.labce.com/spg579125_interpretation
- Thomas ETA, Bhagya S, Majere A. Clinical utility of blood cell histogram interpretation. *J Clin Diagn Res.* 2017;11(9):OE01–OE04.

PODÍL AUTORŮ NA PŘÍPRAVĚ RUKOPISU

PE – příprava rukopisu

FI – fotodokumentace, revize, úprava a doplnění rukopisu

HK, RD – realizace vyšetření krevních obrazů

VF – překlad do anglického jazyka, grafické práce

SL – konzultace klinických nálezů

PODĚKOVÁNÍ

Tato práce byla podpořena programem PROGRES Q40/0 8 a MZ ČR – RVO (FNHK, 00179906).

ČESTNÉ PROHLÁŠENÍ

Autoři práce prohlašují, že v souvislosti s tématem, vznikem a publikací tohoto článku nejsou ve střetu zájmů a vznik ani publikace článku nebyly podpořeny žádnou firmou.

Do redakce doručeno dne 9. 7. 2020.

Přijato po recenzi dne 14. 9. 2020.

Ing. Eliška Pešková

IV. interní hematologická

klinika – laboratoř

Fakultní nemocnice Hradec Králové

Sokolská 581

500 05 Hradec Králové

e-mail: eliska.peskova@fnhk.cz