

Mnohočetná plazmocytóza lymfatických uzlin s přítomností monoklonální gamapatie – plazmocelulární neoplázie či indolentní B-lymfom?

Multiple lymph node plasmacytosis with monoclonal gammopathy – plasma cell neoplasm or indolent B-lymphoma?

Král Z.¹, Krejčí Marta¹, Říhová L.², Křen L.³, Řehák Z.⁴, Koukalová R.⁴, Pour L.¹, Štork M.¹, Krejčí Martin¹, Sandecká V.¹, Čermáková Z.⁵, Adam Z.¹

¹ Interní hematologická a onkologická klinika LF MU a FN Brno

² Oddělení klinické hematologie, LF MU a FN Brno

³ Ústav patologie, LF MU a FN Brno

⁴ Oddělení nukleární medicíny, Masarykův onkologický ústav Brno

⁵ Oddělení klinické biochemie, LF MU a FN Brno

SOUHRN: Je popisován vzácný případ indolentní plazmocelulární proliferace s mnohočetným postižením uzlin a přítomností monoklonální gamapatie, jeho klinický průběh, diagnostika a terapie. Zprvu byl stav hodnocen jako plazmocelulární neoplázie s postižením lymfatických uzlin, ale bez průkazu signifikantní nádorové infiltrace kostní dřeně. Dle opakovaného vyšetření kostní dřeně a lymfatických uzlin se jedná spíše o indolentní B-lymfom marginální zóny s výraznou plazmocelulární diferenciací než o extramedulární plazmocytom s postižením uzlin.

KLÍČOVÁ SLOVA: plazmocytom – indolentní lymfom s plazmocelulární diferenciací

SUMMARY: We describe the clinical course, diagnosis and therapy of a rare case of indolent plasma cell proliferation with multiple involvement of lymph nodes and monoclonal gammopathy. At first, a diagnosis of plasma cell neoplasm with generalised lymphadenopathy and without significant bone marrow infiltration was considered. However, repeated examination of the lymph nodes and bone marrow changed the diagnosis to indolent marginal zone B-cell lymphoma with plasmacytic differentiation was rather than extramedullary nodal plasmacytoma.

KEY WORDS: plasmacytoma – indolent lymphoma with plasmacytic differentiation

ÚVOD

Plazmocelulární neoplázie jsou dle mezinárodní WHO klasifikace z roku 2008 řazeny mezi zralé B-buněčné neoplázie a zahrnují řadu jednotek. Patří k nim mimo jiné monoklonální gamapatie nejasného významu, plazmocelulární myelom (známý pod klinickým názvem mnohočetný myelom), solitární kostní plazmocytom, extraoseální plazmocytom a další [1]. Recentní WHO klasifikace z roku 2017 je stran členění plazmocelulárních neoplazií ještě podrobnější, ale v základních rysech ob-

dobná klasifikaci předchozí [2]. Solitární kostní plazmocytomy jsou morfologicky a imunofenotypizačně nerozlišitelné od mnohočetného myelomu (MM), ale obvykle rostou a expandují striktně lokálně. Solitární, primárně extraoseální plazmocytomy se nejčastěji vyskytují v horní části dýchacího traktu a byly opakovaně popsány i v české a slovenské literatuře [3–9]. Primární uzlinové plazmocytomy jsou velmi vzácné. Většina popsaných uzlinových forem plazmocytomů byla solitární [10,11]. V databázi MEDLINE PUB-

MED jsme našli 8 popsaných případů s vícečetným postižením lymfatických uzlin plazmocytomem. Diferenciálně diagnosticky podobný obraz může udělat jiná indolentní B-lymproliferace, například indolentní B-lymfom s plazmocelulární diferenciací, který je dle WHO klasifikace řazen mezi zralé B-buněčné neoplázie.

V textu popisujeme atypický případ vícečetného postižení lymfatických uzlin indolentní plazmocelulární proliferací s přítomností monoklonální gamapatie, jeho klinický průběh, diagnostiku a terapii.

POPIS PŘÍPADU

Jedná se o muže ve věku 66 let, vstupně v dobrém klinickém stavu, bez přítomnosti komorbidit, bez přítomnosti B-symptomů. Pacient byl odeslán k vyšetření na naše pracoviště pro suspektní monoklonální gamapatií v září roku 2011, u pacienta byla přítomna elevace celkové bílkoviny v séru, tato byla zjištěna náhodně v rámci předoperačního vyšetření. Vstupně byly přítomny vysoké koncentrace imunoglobulinů (Ig) typu IgA (21,14 g/l) a Ig typu IgG (26 g/l). Celková bílkovina (CB) byla zvýšená na 107 g/l, hladina albuminu byla v normě (40 g/l), hodnota beta-2-mikroglobulinu byla zvýšená (5,79 mg/l). Imunofixační elektroforéza prokázala přítomnost monoklonálního imunoglobulinu (Mlg) typu IgA kappa (vstupní denzitometrie byla 32,9 g/l), dále byla na polyklonálním pozadí přítomna další linie s pozitivitou IgG lambda. V moči imunofixační elektroforéza prokázala přítomnost monoklonálních volných lehkých řetězců kappa, jejichž kvantita byla denzitometricky stanovena na 0,68 g/l.

Sérové koncentrace volných lehkých řetězců (FLC) byly následující: kappa 482,5 mg/l (norma 3,3–19,40 mg/l), lambda 17,8 mg/l (norma 5,71–26,30 mg/l). Poměr FLC kappa/lambda byl 27,11 (norma 0,26–1,65). Vstupní parametry krevního obrazu byly v normě, byly zvýšené renální parametry (hodnota urey 10 mmol/l, hodnota kreatininu 181 μmol/l), hladiny iontů včetně vápníku a hodnoty jaterních enzymů byly v normě. V rámci diagnostiky monoklonální gamapatie bylo provedeno vstupně rentgenové vyšetření skeletu, které neprokázalo žádnou osteolýzu, typickou pro mnohočetný myelom. Následně ani zobrazovací vyšetření metodou PET/CT z 11/2011 neprokázalo poškození skeletu, ale byla přítomna mírná generalizovaná lymfadenopatie (LU do 15–20 mm v průměru v axilách, tříselech, retroperitoneu), bez patologicky zvýšené akumulace radioaktivně značené glukózy (FDG) v lymfatických uzlinách.

Byla provedena exstirpace a histologické vyšetření lymfatické uzliny z axily v 11/2011 s tímto nálezem: infiltrace pa-

rakortexu lymfatické uzliny plazmocelulární neoplazii, nádorové buňky jsou imunohistochemicky CD3–, CD20–, CD79a+ CD138+ fokálně, kappa pouze v ojedinelých buňkách, lambda+ silně difuzně. Závěr tedy byl, že se jedná o plazmocelulární neoplazii v odebrané lymfatické uzlině, bez bližší specifikace.

U pacienta byla dále vstupně v roce 2011 provedena trepanobiopsie, kostní dřev byla při plazmocelulární neoplazii bez známek infiltrace, byla normocelulární s trilineární hematopoesou s populací zralých plazmocytů do 2–3 %, které byly polyklonální a CD56 negativní.

Metodou průtokové cytometrie bylo v kostní dřevě zjištěno 0,9 % CD38++ CD138+ plazmocytů, které vykazovaly fenotyp CD19+CD27+CD81+, nicméně byly z 82 % klonální s cytoplazmatickou expresí lehkých Ig řetězců kappa.

Diagnóza byla uzavřena jako atypická indolentní plazmocelulární proliferace s generalizovaným postižením uzlin.

Pacient byl v období 2011–2017 sledován bez specifické terapie, byla prováděna kontrolní laboratorní i zobrazovací vyšetření (PET/CT) k posouzení další dynamiky vývoje stavu.

V prosinci roku 2017 přišel pacient se stížností na cyanózu končetin v chladu. Vyšetření na kryoglobulin bylo pozitivní, k precipitaci docházelo i při pokojové teplotě. Na očním pozadí pacienta byly popsány známky hyperviskozity. Došlo k nárůstu Mlg typu IgA na 38 g/l, celkové bílkoviny na 112 g/l a FLC kappa na 1 539 mg/l, poměr kappa/lambda byl výrazně patologický (101).

V roce 2017 byla provedena sternální punkce s myelogramem a histologickým hodnocením aspirovaného koagula kostní dřevě. V kostní dřevě byly zachyceny klonální patologické plazmatické buňky exprimující lehké řetězce kappa variabilní dle úseku, v počtu 2–8 %, lymfocyty byly polyklonální v počtu 2–3 %.

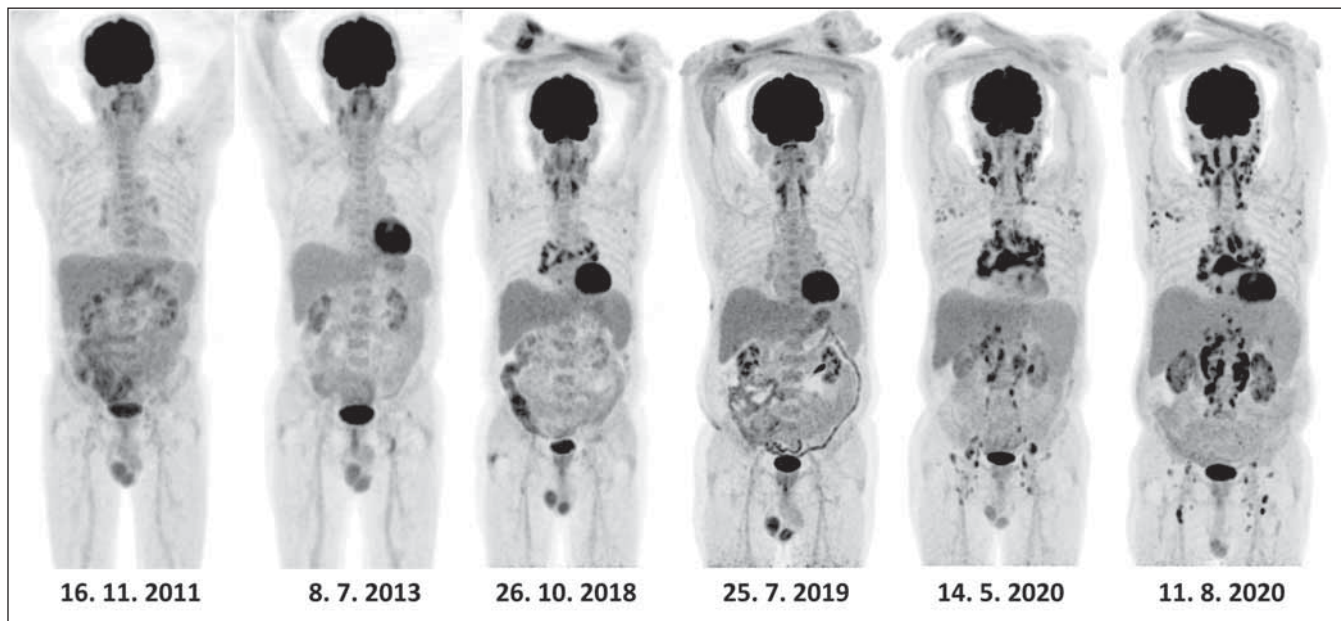
Proto po 6 letech sledování byla v prosinci 2017 zahájena léčba bortezomibovým režimem (bortezomib, cyklofosfamid, dexametazon). Pacient dostal 5 cyklů této terapie, poslední v dubnu 2018. V květnu

2018 byl proveden sběr kmenových krvevorných buněk. Bylo dosaženo parciální remise nemoci dle vývoje Mlg, ale léčebná odpověď se přestala prohlubovat, proto proběhla změna terapie na kombinaci lenalidomid + dexametazon, podány celkem 3 cykly, došlo k prohloubení léčebné odpovědi s poklesem Mlg v říjnu 2018 na 6,7 g/l. Následně v 12/2018 byla provedena vysokodávkovaná chemoterapie s melfalanem v redukované dávce 65 mg/m² s podporou autologní transplantace krvinek kmenových buněk. Dávka byla redukována vzhledem k věku a k vyšším hodnotám kreatininu. Následně přetrvávala parciální remise nemoci dle vývoje Mlg, došlo přechodně i k regresi lymfadenopatie dle PET/CT vyš. a pacient byl nadále sledován.

V roce 2020 se rozvinula imunitní trombocytopenie s průkazem protilátek proti trombocytům, krvácivými kožními projevy a počtem trombocytů mezi 10–20×10⁹/l. Při léčbě kombinací nitrožilně aplikovaných imunoglobulinů a kortikoidů postupně došlo k parciální remisi a vzestupu počtu trombocytů nad 60×10⁹/l.

V květnu 2020 došlo k progresi původní nemoci se vzestupem Mlg typu IgA na hodnotu 32 g/l a rovněž s progresí lymfadenopatie. Byla provedena v pořadí druhá exstirpace lymfatické uzliny z oblasti krku s následným hodnocením: architektura lymfatické uzliny je setřelá plochami lymfocytů s plazmocytoïdní diferenciací, které jsou CD19+, CD20–, CD79a+, CD138+, kappa+. Závěr: B-lymfoproliferace s výraznou plazmocytoïdní diferenciací, diferenciací diagnosticky jde o indolentní B-lymfom marginální zóny s výraznou plazmocytoïdní diferenciací, nebo plazmocytoïm. Nález nebyl zcela jednoznačný, nicméně vzhledem k pozitivitě časného B markeru CD19 a negativitě CD56 se patologii přikláněl spíše k první možnosti.

U pacienta byla podána terapie daratumumab a dexametazon z rozhodnutí ošetřujícího lékaře, u pacienta byly opakovaně prokázány v kostní dřevě klonální plazmocyty CD38+, byl přítomen Mlg s tendencí k nárůstu a diagnostika ne-



Obr. 1. Postupný vývoj lymfadenopatie v průběhu sledování při PET/CT zobrazení za období 2011–2020.

Tab. 1. Přehled publikovaných případů primárně vícečetných nodálních plazmocytomů.

Autor	Typ Mlg/ Pohlaví/Věk	Postižení kostní dřeně	Délka přežití	Léčba
Salem [16]	IgG lambda muž, 48 let	ne	CR 18 měsíců po autotransplantaci	VTD-PACE, vysokodávkovaná chemoterapie, udržovací lenalidomid
Mathushima [17]	IgA kappa žena, 56 let	ne	CR 9 let od diagnózy	melfalan a prednison
Gorodetskij [18]	IgA kappa žena, 56 let	ne	CR 18 měsíců od diagnózy	CHOP, při recidivě CHOEP
Menke [14]	neuveдено	ne	CR 3 roky od diagnózy	chlorambucil a prednison
Menke [14]	neuveдено	ne	zemřel 2 měsíce od diagnózy	chlorambucil a prednison
Lim [19]	IgG lambda muž, 56 let	ne	není uvedeno	radioterapie typu <i>involved field</i>
Lin [20]	volné řetězce kappa	ne	1 rok v CR od diagnózy	chirurgické odstranění a radioterapie
Naymagon [21]	muž 71 let, IgG lambda	ne	18 měsíců v PR délka přežití neuvedena	bortezomib thalidomid, dexametazon.

CR – kompletní remise, Mlg – monoklonální Ig, typy chemoterapeutických režimů: VTD-PACE, CHOP, CHOEP

moci z lymfatických uzlin nebyla jednoznačná. Tato léčba navodila po 2 měsících trvání parciální remise dle biochemických parametrů. Dle PET/CT nebyla však odpověď jednoznačná, v některých lokalizacích docházelo k poklesu akumulace FDG, v jiných naopak k vzestupu akumulace a objevily se i další patologicky zvětšené uzliny zvýšeně akumulující FDG. Tento vývoj byl hodnocen jako progresse onemocnění dle PET/CT, neprovázená již

vzestupem Mlg. Vývoj nemoci z pohledu PET/CT dokumentuje obr. 1.

Proto byla provedena v srpnu 2020 druhá vysokodávkovaná chemoterapie melfalanem ve stejné redukované dávce jako předchozí s podporou autologní transplantace krvetvorných kmenových buněk. Po této druhé vysokodávkované chemoterapii došlo ke stabilizaci nemoci a navození další parciální remise, která k 1/2021 přetrvává.

DISKUZE

Solitární či extraoseální plazmocytomy dle své definice mají striktně lokální růst a nedochází u nich k systémové diseminaci [3–12]. Primárně extramedulární plazmocytom bývá obvykle lokalizovaný, nejčastěji v ORL oblasti. Vzhledem k lokálnímu charakteru se u nich dominantně používají lokální způsoby léčby (operace nebo radioterapie) – na rozdíl od MM, kdy se používá systémová léčba [13–15].

Primární plazmocytozy postihující vícečetné lymfatické uzliny jsou velmi vzácné, v literární databázi jsme našli popsaných pouze 8 případů, jejichž přehled stručně uvádí tab. 1. Mnohočetné postižení lymfatických uzlin plazmocytozou je natolik vzácné, že pro ně neexistuje žádné standardní doporučení pro léčbu. V popsaných případech byly použity léčebné postupy obvykle využívané u MM anebo u indolentních lymfomů [16–21]. V případě uzlinového postižení při zjištěné monoklonální gamapatii je nezbytné vyloučit extramedulární projev MM, ale také lymfom z marginální zóny s plazmocytozou a plazmablastický lymfom [22,23]. V našem popsaném případě se jednalo o souběh monoklonální gamapatie a mnohočetného postižení lymfatických uzlin při indolentním lymfoproliferativním onemocnění, který sledujeme a léčíme celkem 9 let. Toto onemocnění mělo 6 let asymptomatický průběh a teprve v posledních 3 letech vyžaduje chronickou léčbu. Diagnostika nebyla jednoduchá, při prvním vyšetření lymfatické uzliny byla stanovena diagnóza plazmocytozou bez další specifikace, při dalším vyšetření lymfatické uzliny byl nálezh přehodnocen jako B-lymfoproliferace s výraznou plazmocytozou a diferenciací charakteru indolentního B-lymfomu marginální zóny spíše než plazmocytozou. V úvodním histopatologickém vyšetření kostní dřeně nebyla přítomna nádorová infiltrace, při opakovaném vyšetření kostní dřeně byly přítomny klonální plazmocyty do 8 %. Důvodem k zahájení terapie po 6 letech sledování byly nové klinické obtíže pacienta, rozvoj hyperviskozity se změnami na očním pozadí při nárůstu Mlg a průkaz přítomnosti kryoglobulinu. Terapeutický postup byl zvolen obdobný jako u pacientů se symptomatickým MM.

Svým indolentním průběhem se tento případ liší od postižení uzlin plazmablastickým lymfomem, který bývá značně agresivní a vyžaduje okamžitou léčbu. Od typického MM se tento případ liší

mimo jiné přítomností zvýšené koncentrace polyklonálních imunoglobulinů typu IgG současně s přítomností Mlg typu IgA. Polyklonální zmnožení imunoglobulinů provází například angioimmunoblastický T-lymfom, Castlemanovu chorobu, ale může také provázet indolentní B-lymfoproliferaci s výraznou plazmocytozou a diferenciací.

Literatura

1. Swerdlow SH, Campo E, Harris NL, et al. WHO classification of tumours of haematopoietic and lymphoid tissues. 4th edition, Lyon, 2008, 439 pgs.
2. Swerdlow SH, Campo E, Harris NL, et al. WHO classification of tumours of hematopoietic and lymphoid tissues. Revised 4th edition, Lyon, 2017, 585 pgs.
3. Hrabovský Š, Řehák Z, Stulík J, et al. Raritní případ mnohočetného myelomu: vícečetný solitární plazmocytozou kostí bérků a předloktí. Vnitř Lék. 2015;61:161–165.
4. Pika T, Minařík J, Ščudla V, et al. Solitární kostní plazmocytozou. Osteologický Bulletin. 2012;17:136–142.
5. Vošmik M, Maisnar V. Solitární extramedulární plazmocytozou – diagnostika a léčba. Klin Bioch Metabol. 2007;15/36:82–84.
6. Radocha J, Maisnar V. Solitární kostní plazmocytozou – kazuistika. Klin Bioch Metabol. 2007;15/36:89–90.
7. Bačovský J. Solitární plazmocytozou. Int Med Prax. 2005;7:444–446.
8. Fabián P. Odpověď: Solitární extraoseální plazmocytozou. Česko-slovenská patologie a Soudní Lék. 2008;115:44–53.
9. Ščudla V, Minařík J, Pika T, et al. Diferenciální diagnostika monoklonálních gamapatií z pohledu klinické praxe. I. Maligní monoklonální gamapatie. Int Med Prax. 2017;19:274–278.
10. Dores GM, Landgren O, McGlynn KA, et al. Plasmacytoma of bone, extramedullary plasmacytoma, and multiple myeloma: incidence and survival in the United States, 1992–2004. Br J Haematol. 2009;144:86–94.
11. Gavriatopoulou M, Musto P, Hájek R, et al. European Myeloma Network recommendations on diagnosis and management of patients with rare plasma cell dyscrasias. Leukemia. 2018;32:1883–1898.
12. Diagnostika a léčba mnohočetného myelomu. Doporučení vypracované Českou myelomovou skupinou. Transfuzie Hematol Dnes. 2018;24(Suppl. 1):1–150.
13. Gerry D, Lentsch EJ. Epidemiologic evidence of superior outcomes for extramedullary plasmacytoma of the head and neck. Otolaryngol Head Neck Surg. 2013;148: 974–981.
14. Menke DM, Horny HP, Griesser H, et al. Primary lymph node plasmacytomas (plasmacytic lymphomas). Am J Clin Pathol. 2001;115:119–126.

15. Kilciksiz S, Karakoyun-Celik O, Agoglu FY, et al. A review for solitary plasmacytoma of bone and extramedullary plasmacytoma. ScientificWorld J. 2012;2012:895765. doi: 10.1100/2012/895765.
16. Salem KZ, Nishihori T, Kharfan-Dabaja MA, et al. Primary plasmacytoma involving mediastinal lymph nodes: A diagnostic mimicry of primary mediastinal lymphoma. Hematol Oncol Stem Cell Ther. 2016;9:26–29.
17. Matsushima T, Murakami H, Tamura J, et al. Primary plasmacytoma of generalized lymph nodes: a long survivor. Am J Hematol. 1993;43:237–239.
18. Gorodetskiy VR, Probatova NA, Vasilyev VI. Unusual course of generalized lymph node primary plasmacytoma in a patient with Sjogren's syndrome: a case report. J Med Case Rep. 2017;11:116. doi: 10.1186/s13256-017-1266-7.
19. Lim YH, Park SK, Oh HS, et al. A case of primary plasmacytoma of lymph nodes. Korean J Intern Med. 2005;20:183–186.
20. Lin BT, Weiss LM. Primary plasmacytoma of lymph nodes. Hum Pathol. 1997; 28:1083–1090.
21. Naymagon L, Abdul-Hay M. Primary extramedullary plasmacytoma with diffuse lymph node involvement: a case report and review of literature. J Med Case Rep. 2019;13: 153.
22. Harmon CM, Smith LB. Plasmablastic lymphoma: a review of clinicopathologic features and differential diagnosis. Arch Pathol Lab Med. 2016;140(10):1074–1078.
23. Harmon CM, Smith LB. B-cell non-Hodgkin lymphomas with plasmacytic differentiation. Surg Pathol Clin. 2016;9:11–28.

PODÍL AUTORŮ NA PŘÍPRAVĚ RUKOPISU

KZ1 – příprava rukopisu
KM1, ŘL2, LK3, ŘZ4, KR4, PL1, ŠM1, KM1, SV1, ČZ5, ZA1 – korekce a revize rukopisu, doplnění obrazové dokumentace

ČESTNÉ PROHLÁŠENÍ AUTORŮ

Autoři práce prohlašují, že v souvislosti s tématem, vznikem a publikací tohoto článku nejsou ve střetu zájmů a vznik ani publikace článku nebyly podpořeny žádnou farmaceutickou firmou.

Doručeno do redakce dne: 10. 11. 2020.

Přijato po recenzi dne: 25. 3. 2021.

prof. MUDr. Zdeněk Adam, CSc.

Interní hematologická a onkologická

klinika

LF MU a FN Brno

Jihlavská 20

625 00 Brno

e-mail: adam.zdenek@fnbrno.cz