

Úspěšná léčba myelodysplastického syndromu se zvýšeným počtem blastů (MDS-IB2) a chronické lymfocytární leukemie venetoklaxem

Successful treatment of MDS-IB2 and chronic lymphocytic leukemia with venetoclax

Šafránková E.^{1,2}, Bělohlávková P.^{1,2}, Fátorová I.^{1,2}, Kašparová P.^{2,3}

¹ IV. interní hematologická klinika, FN Hradec Králové

² Lékařská fakulta v Hradci Králové, Univerzita Karlova Praha

³ Fingerlandův ústav patologie, FN Hradec Králové

SOUHRN: Venetoklax je BCL2 inhibitor schválený v léčbě chronické lymfocytární leukemie / malobuněčného lymfocytárního lymfomu (CLL/SLL) a akutní myeloidní leukemie (AML). Jeho léčebný potenciál je však poodhalován předběžnými výsledky klinických studií i v diagnóze myelodysplastického syndromu (MDS) vysokého rizika. Kazuistika přináší informace o pacientce, u které terapeutický postup primární diagnózy CLL podpořil využití venetoklaxu v terapii MDS vysokého rizika. Tento postup umožnil u nemocné dosažení remise obou chorob a následné provedení alogenní transplantace hematopoetických buněk.

KLÍČOVÁ SLOVA: chronická lymfocytární leukemie – myelodysplastický syndrom – venetoklax – azacitidine – alogenní transplantace hematopoetických buněk

SUMMARY: Venetoclax is a BCL2 inhibitor approved for the treatment of chronic lymphocytic leukaemia / small lymphocytic lymphoma (CLL/SLL) and acute myeloid leukaemia (AML). However, its therapeutic potential is revealed by preliminary results of clinical trials even in the diagnosis of high-risk myelodysplastic syndrome (MDS). The case report provides information about a patient where the therapeutic approach for the primary diagnosis of CLL supported the use of venetoclax in the treatment of high-risk MDS. This approach allowed the patient to achieve remission of both diseases and perform an allogeneic transplantation of hematopoietic cells.

KEY WORDS: chronic lymphocytic leukaemia – myelodysplastic syndrome – venetoclax – azacitidine – allogeneic haematopoietic cell transplantation

ÚVOD

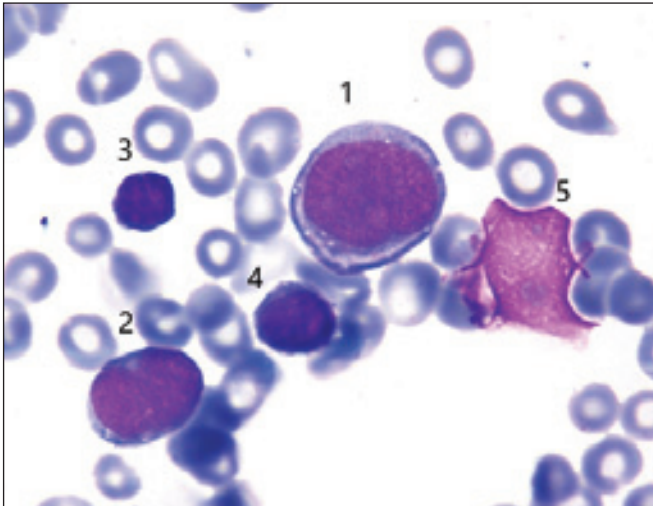
Myelodysplastický syndrom (MDS) zahrnuje skupiny klonálních hematologických malignit, které jsou způsobené mutací hematopoetické buňky. Ačkoli existují hypoplastické varianty, nejčastěji se setkáváme s nálezem hypercelulární kostní dřeni, která je v kontrastu s různě vyjádřenou cytopenií v periferní krvi. Mezi zásadní diagnostická kritéria patří kromě jinak nevysvětlitelné cytopenie také dysplastické změny (ve více

než 10 % elementů buněčné linie), přítomnost elevace blastů (do 20 % v kostní dřeni nebo periferní krvi), prokázané cytogenetické a molekulárně genetické nálezy. MDS je typický u starších pacientů s mediánem věku 70 let a dělí se do podskupin dle WHO klasifikace z roku 2022 [1,2].

MDS se zvýšeným počtem blastů (MDS-IB) se dle jejich procentuálního zastoupení v kostní dřeni nebo krvi dělí na MDS-IB1 (5–9 % ve dřeni, 2–4 % v krvi)

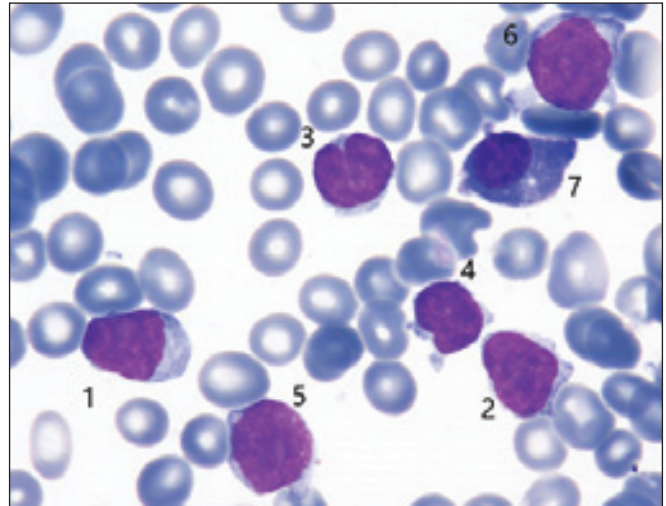
a MDS-IB2 (10–19 % ve dřeni, 5–19 % v krvi, Auerovy tyče +/-), který má kratší medián celkového přežití a vyšší riziko transformace do akutní myeloidní leukemie (AML) [2,3].

Terapeutický přístup se liší dle stanovení rizika choroby a je hodnocen pomocí prognostických skórovacích systémů jako jsou *International Prognostic Scoring System* (IPSS), jeho revidovaná forma IPSS-R a molekulární IPSS-M [4]. Mimo jiné v léčbě zohledňujeme výkon-



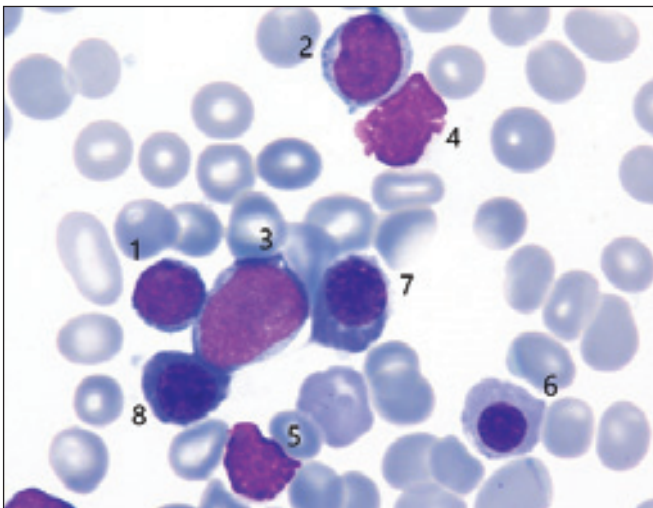
Obr. 1. Cytologie kostní dřeně před léčbou (FNHK, IV. interní hematologická klinika, hematologická laboratoř).

1 a 2 – myeloblasty; 3 – malý lymfocyt se zářezem v jádře (susp. k CLL); 4 – malý lymfocyt; 5 – jaderný stín



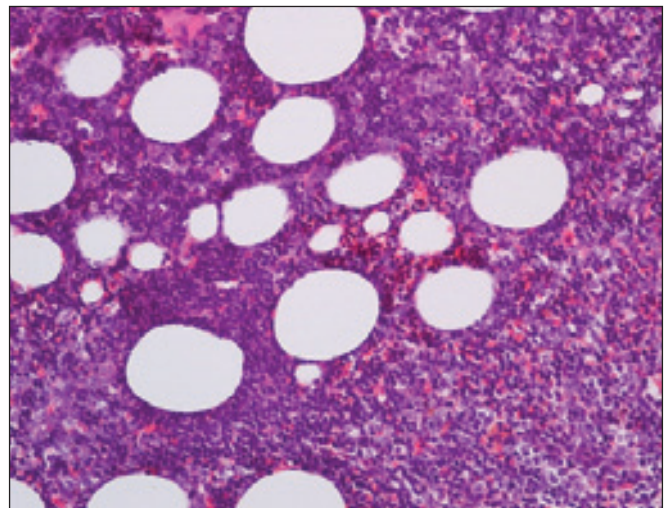
Obr. 2. Cytologie kostní dřeně před léčbou: (FNHK, IV. interní hematologická klinika, hematologická laboratoř).

1 a 2 – lymfocyty; 3 a 4 – malé lymfocyty se zářezem v jádře (susp. k CLL); 5 a 6 – prolymfocyty (susp. K CLL); 7 – plazmocyt



Obr. 3. Cytologie kostní dřeně před léčbou: (FNHK, IV. interní hematologická klinika, hematologická laboratoř).

1 – malý lymfocyt; 2 – susp. prolymfocyt; 3 – myeloblast; 4 a 5 – jaderné stíny; 6 – ortochromní erytroblast; 7 a 8 – polychromní erytroblasty spojené intercytoplazmatickým můstkem po dělení



Obr. 4. Histologie kostní dřeně před léčbou (FNHK, Fingerlandův ústav patologie) Vzhledem k věku zvýšená celularita kostní dřeně, která připadá na vrub infiltraci CLL. V imunohistochemickém vyšetření až 50 % buněk s fenotypem CLL, 15 % blastů (pozitivita CD34).

nostní stav pacienta, komorbidity, věk a v neposlední řadě i přání pacienta. *MDS s nízkým rizikem* je ovlivnitelný symptomatickou terapií klinických projevů cytopenie a prevencí jejích komplikací. Cílem u této skupiny je zlepšení kvality života. V případě *vysoce rizikového MDS* s očekávaným krátkým přežitím je nutné zvážit možnost provedení alogenní transplan-

tace krvetvorných buněk (HSCT), která je však často limitována komorbiditami pacienta a věkovou hranicí 65–70 let. Pacienti nevhodní k HSCT jsou léčeni hypomethylačními látkami (v ČR azacitidin), případně intenzivní či nízkodávkovanou chemoterapií [5,6].

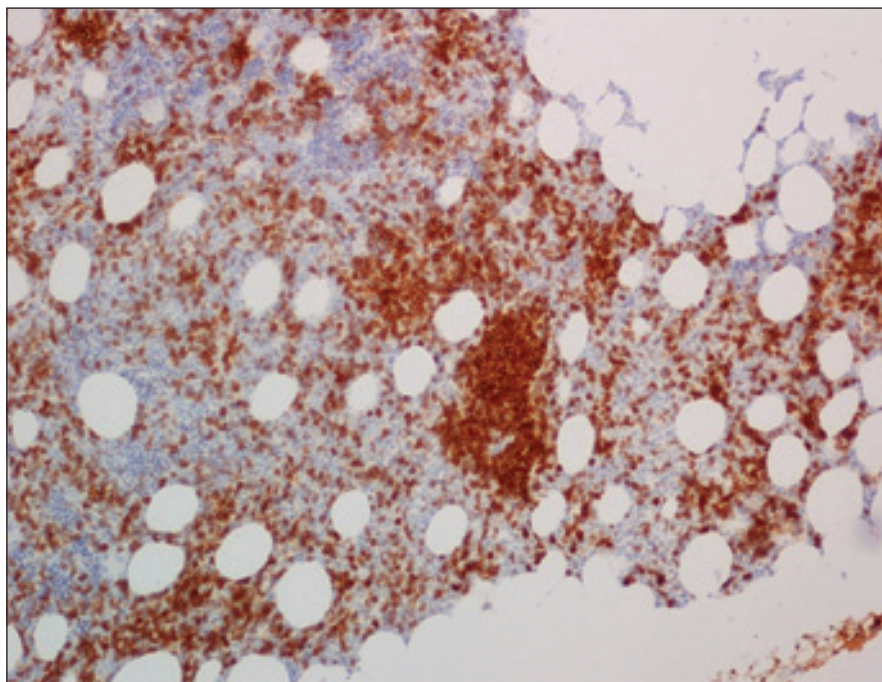
Pokroky v léčbě MDS odhalují řadu nadějných preparátů, které se přidávají do

kombinace s azacitidem za účelem posílení celkového léčebného efektu. Jedním z nich je venetoklax, inhibitor antiapoptotického proteinu BCL2. Jde o perorální lék schválený v léčbě CLL/SLL a od roku 2021 i v terapii AML. V případě AML je venetoklax volen taktéž v kombinacím režimu s hypomethylačními látkami, a to u starších komorbidních pacientů, kteří

nejdou kandidáti intenzivní chemoterapie [7]. Uspokojivé výsledky v otázce bezpečnosti a efektu venetoklaxu s azacitidinem u refrakterního/relabujícího (R/R) MDS vysokého rizika přináší klinická studie (NCT02966782, fáze Ib), která uve- dené proměnné zkoumá v kontrastu s venetoklaxem v monoterapii [8]. Kombinovaný režim se jeví jako účinný a bezpečný. Recentní meta-analýza ukázala, že nejčastějším nežádoucím účinkem režimu ven+aza (venetoklax + azacitidin) je neutropenie stupně 3–4, která však nezvyšuje mortalitu pacientů [9]. Výzkum pokračuje v další klinické studii VERONA (NCT04401748, fáze III) [10]. V současné době můžeme tuto léčebnou kombinaci volit u pacientů, kteří jsou dle nové WHO klasifikace 2022 klasifikováni jako skupina MDS/AML [3].

KAZUISTIKA

Pacientka (61 let) byla od roku 2019 sledována na spádové hematologii pro CLL/SLL stadia Rai 0. Do té doby se léčila s arteriální hypertenzí, jinak byla bez dalších vážných komorbidit. V lednu 2021 byla v krevním obraze zachycena progredující bicytopenie (makrocytární anémie, trombocytopenie), klinicky doprovázená profuzními nočními poty, únavou a dušností. Při fyzikálním vyšetření byla nově hmatná tříselná lymfadenopatie. Po vyloučení deficitu substrátů erytropoézy a poruch metabolismu železa bylo přistoupeno k exstirpaci inguinální lymfadenopatie, kde byla histologicky vyloučena Richterova transformace. Dalším krokem v rámci diagnostického procesu byla trepanobiopsie s histologickým nálezem 50% infiltrace CLL buňkami a 15 % CD34+ blastů (obr. 1–5). Ze sternální punkce byla ve stimulovaném karyotypu pro CLL patrná del13q14 a del17p, molekulárně geneticky přítomná mutace TP53 a nemutované IgVH, které bylo vhodným markerem pro monitoraci minimální reziduální choroby (MRD). Doplněním PET/CT byla prokázána mnohočetná lymfadenopatie na obou stranách bránice a splenomegalie.

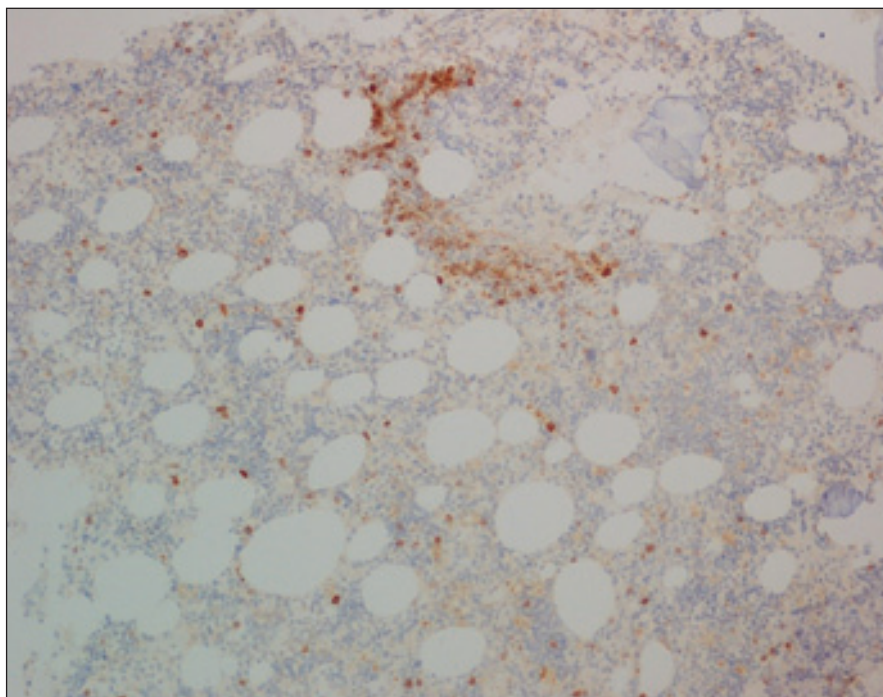


Obr. 5. Histologie kostní dřeně před léčbou (FNHK, Fingerlandův ústav patologie) – imunohistochemický průkaz antigenu CD23, pozitivita nádorových buněk (CLL), až 50 % z celkové buněčnosti.

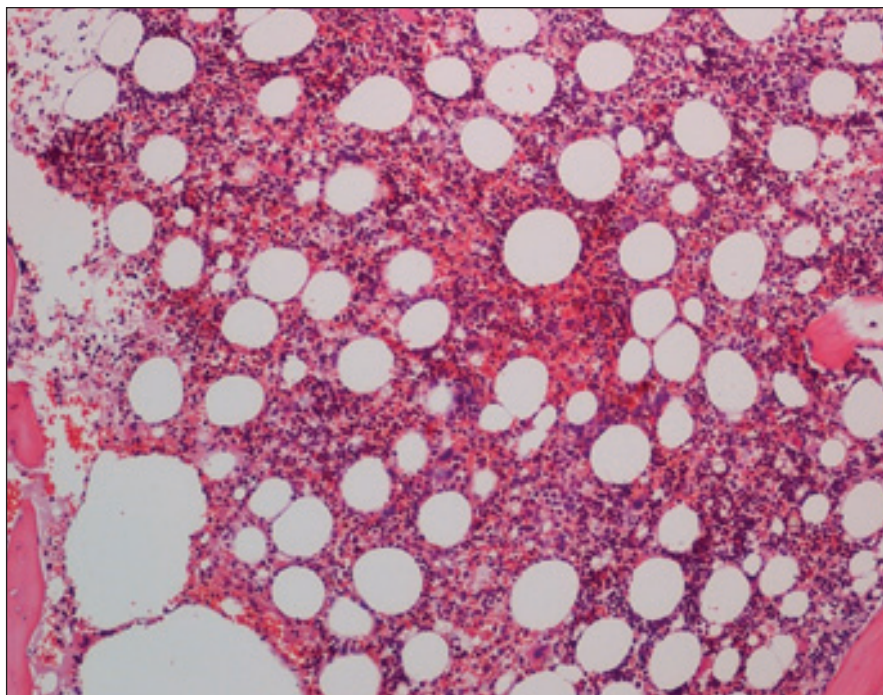
S duplicitou CLL/SLL a MDS-IB2 byla pacientka v červnu 2021 přijata k hospitalizaci na naše pracoviště. Nová diagnóza MDS s hodnotou IPSS-R 6,5 bodů řadila pacientku do velmi vysoce rizikové skupiny. Pacientka byla vzhledem k věku a dobrému biologickému stavu směřována k alogenní transplantaci hematopoetických buněk (HSCT) s přemostující léčbou azacitidinem. Pro diagnózu CLL/SLL bylo plánované zahájení kombináčního režimu venetoklaxu s obinutuzumabem (VO). S ohledem na vstupní těžkou neutropenii (ANC $0,15 \times 10^9/l$) byl azacitidin zahájen v redukováném dávkovacím režimu (75 mg/m^2 na 5 dní). Již týden po zahájení terapie byla situace komplikována rozvojem jednostranné pneumonie s nálezem na HRCT plic (infiltrát celého horního plicního laloku). Byla nasazena empirická širokospektrá antibiotická (meropenem, linezolid, levofloxacin) i antimykotická terapie (posakonazol) s následným provedením bronchoalveolární laváže (BAL), která však specifického původce nezachytila. Při snaze o postupnou deeskalaci antibiotické terapie došlo znovu ke zhor-

šení stavu, s kardiopulmonálním selháním při septickém šoku. Nález na HRCT plic zprogreboval na rozsáhlou jednostrannou konsolidaci šetřící jen apex levé plic. Po sérii negativních BAL byla nakonec kultura prokázána *Candida albicans* a *guilliermondii*, v nízké kvantitě také *Bulkholderia multivorans* a *Pseudomonas aeruginosa*. Úprava antibiotické a antimykotické terapie (tigecyklin, meropenem, amikacin, trimethoprim + sulfamethoxazol, amphotericin B) vedla ke stabilizaci stavu pacientky.

Po téměř 3měsíční hospitalizaci, z důvodu protražovaného infektu, byly celkové rezervy pacientky vyčerpány. Plánovaná HSCT se proto odložila a bylo rozhodnuto o zahájení ramp-up fáze venetoklaxu v antimikrobiální cloně. Oproti původnímu léčebnému plánu (kombinace VO) bez obinutuzumabu, a to z důvodu obávaného prohloubení stále přítomné cytopenie (WBC $65,10 \times 10^9/l$, Hb 74 g/l , PLT $10 \times 10^9/l$, ANC $0,651 \times 10^9/l$). Pokračující léčba posakonazolem si vynutila redukci dávky venetoklaxu na 25 % cílové dávky, tedy 100 mg/den . Při jejím dosažení došlo



Obr. 6. Histologie kostní dřene po kúře venetoklax + azacitidin (FNHK, Fingerlandův ústav patologie) – imunohistochemický průkaz antigenu CD23, pozitivita nádorových buněk (CLL), do 5 % z celkové buněčnosti.



Obr. 7. Histologie kostní dřene po kúře venetoklax + azacitidin (FNHK, Fingerlandův ústav patologie) – trilineární krvetvorba bez dysplastických rysů.

V říjnu 2021, po měsíčním užívání venetoklaxu, se pacientka dostavila na ambulantní kontrolu ve velmi dobrém stavu a s téměř normalizovaným krevním obrazem (WBC $2,9 \times 10^9/l$, Hb 120 g/l, PLT $290 \times 10^9/l$, ANC $1,04 \times 10^9/l$).

Kontrolní vyšetření kostní dřene (1 % CD34+ buněk, do 5 % CLL buněk) v kombinaci s CT (parciální regrese lymfadenopatie) svědčilo pro dosažení kompletní hematologické remise (CHR) pro MDS a parciální remise (PR) pro CLL (obr. 6 a 7). Remise obou chorob a velmi dobrý celkový stav pacientky znovu otevřel možnost HSCT, která byla po přípravném režimu (fludarabin, treosulfan, thymoglobulin) provedena 18. 1. 2022. Dárce byl nepříbuzný muž se shodou HLA 10/10 a krevní skupinou 0+ u obou. Díky nekomplikovanému průběhu transplantace byla pacientka po 10 dnech od převodu periferních kmenových buněk propuštěna do ambulantní péče.

Následovaly týdenní ambulantní kontroly, postupně došlo k regeneraci v krevním obraze. Ačkoli byl průběh HSCT počátku nekomplikovaný, v únoru 2022 se rozvinula akutní kožní reakce štěpu vůči hostiteli (GvHD) (grade 2), která byla potvrzena probatorní excizí z recidivujících exantémů pokrývajících až 20 % tělesného povrchu. Byla zahájena systémová i lokální kortikoterapie. V dubnu 2022 došlo k elevaci jaterních testů, vzhledem k diagnóze GvHD kůže bylo pomýšleno na jaterní GvHD. V bioptickém vzorku jaterní tkáň převažoval nespecifický hepatitis-like obraz, který jednoznačně neprokazoval GvHD, ale s ohledem na klinický kontext byla diagnóza vysoce pravděpodobná, proto bylo nadále pokračováno v systémové kortikoterapii. Po 2,5měsíční léčbě nastala úprava hepatopatie s kompletním vymizením kožních příznaků. Po úspěšné HSCT bylo postupně dosaženo kompletní remise (CR) obou diagnóz. I nyní, 35 měsíců po HSCT, trvá CR se stabilním krevním obrazem (WBC $8,48 \times 10^9/l$, Hb 149 g/l, PLT $206 \times 10^9/l$, ANC $4,3 \times 10^9/l$) a negativní MRD (IgVH). Pacientka je ve výborném stavu, bez známek GvHD.

k přechodnému prohloubení neutropenie (grade 4) s brzkou úpravou po dočasné deeskalaci dávky venetoklaxu (na 50 mg/den) a stimulací G-CSF. Pacientka

byla v uspokojivém klinickém stavu, postupně regenerovala v krevním obraze a s klesajícím CRP byla propuštěna do ambulantní péče.

DISKUZE

Naše kazuistika díky koincidenci dvou hematologických diagnóz dokumentuje účinnost venetoklaxu v diagnóze CLL/SLL i MDS. Ačkoli jsou pacienti s CLL/SLL vystaveni většímu riziku rozvoje sekundární malignity, výskyt spolu s MDS je neobvyklý [11]. Tato raritní koincidence nám přinesla možnost aplikovat teoretické znalosti a předpoklady o potenciálu venetoklaxu v terapii MDS vysokého rizika do praxe.

Kombinační režim venetoklaxu s obinutuzumabem patří mezi hlavní možnosti první linie léčby pro pacienty s diagnózou CLL/SLL, a to díky výsledkům klinické studie CLL14, která dokázala prodloužení období bez progresu a příznivý profil toxicity v porovnání se standardní chemoimunoterapií [12]. Díky zmíněným benefitům tohoto režimu, podpořených předpokládaným terapeutickým přesahem do diagnózy MDS, se v případě naší pacientky stal možnou variantou.

Všeobecným rizikem venetoklaxu je syndrom nádorového rozpadu (TLS), který je potencován přítomností renální insuficience, rozsahem onemocnění či užitím interagujících léků, jako jsou silné inhibitory CYP3A4. Jedním z této skupiny léků je i posakonazol. Při jeho užívání tak bylo nutné redukovat dávku venetoklaxu, čímž se úspěšně minimalizovalo riziko TLS. Přestože kvůli tomu nebylo možné dosáhnout standardní dávky užívané u AML (400 mg denně), bylo v diagnóze MDS dosaženo CHR.

Vstupní neutropenie byla od počátku rizikovou proměnnou. I přes přijatá opatření (zkrácení standardní 7denní kúry azacitidinu) došlo k rozvoji závažné a protražované infekční komplikace, na

které se jistě podílel imunosupresivní stav při aktivitě choroby CLL/SLL. Nasažení antimikrobiální léčby však umožnilo postupnou stabilizaci stavu a následně zahájení terapie venetoklaxem. Kombinační režim venetoklaxu s azacitidinem byl vhodnou léčbou umožňující zvládnout aktivitu základních chorob a dohazit protražovaný respirační infekť. Dosaženou léčebnou odpověď bylo možné následně potencovat nepříbuzenskou alogenní transplantací hematopoetických buněk, která byla doprovázená již neinfekčními, dobře zvládnutelnými komplikacemi.

ZÁVĚR

Potenciál využití venetoklaxu u vysoce rizikového MDS je již dokumentován a kopíruje úspěšnost léčby AML pacientů. Zásadní výsledky a možnou indikaci očekáváme z probíhající klinické studie VERONA.

Literatura

- Hasserjian RP, Germing U, Malcovati L. Diagnosis and classification of myelodysplastic syndromes. *Blood*. 2023;142(26):2247–2257. doi: 10.1182/blood.2023020078.
- Khoury JD, Solary E, Abla O, et al. The 5th edition of the World Health Organization classification of haematolymphoid tumours: myeloid and histiocytic/dendritic neoplasms. *Leukemia*. 2022;36:1703–1719. doi: 10.1038/s41375-022-01613-1.
- National Comprehensive Cancer Network. NCCN Clinical Practice Guidelines in Oncology: Myelodysplastic syndromes. NCCN. Verze 1.2024.
- Bernard E, Tuechler H, Greenberg PL, et al. Molecular international prognostic system for myelodysplastic syndromes. *New Engl J Med Evid*. 2022;1(7):1–14. doi: 10.1056/EVIDoaa2200008.
- Bělohávková P. Možnosti léčby myelodysplastického syndromu v roce 2021. *Vnitř Lék*. 2021;67(3):150–155. doi: 10.36290/vnl.2021.036.
- Nachtkamp K, Kobbe G, Gattermann N, Germing U. Myelodysplastic syndromes new methods of diagnosis, prognostication, and

treatment. *Dtsch Arztebl Int*. 2023;120(12):203–210. doi: 10.3238/arztebl.m2023.0005.

7. FDA grants regular approval to venetoclax in combination for untreated acute myeloid leukemia. U.S. Food and Drug Administration. 2020. <https://www.fda.gov/drugs/resources-information-approved-drugs/fda-grants-regular-approval-venetoclax-combination-untreated-acute-myeloid-leukemia>.

8. Zeidan, AM, Borate U, Pollyea DA, et al. A phase 1b study of venetoclax and azacitidine combination in patients with relapsed or refractory myelodysplastic syndromes. *Am J Hematol*. 2023;98(2):272–281. doi: 10.1002/ajh.26771.

9. Du Y, Li C, Yan J. The efficacy and safety of venetoclax and azacitidine combination treatment in patients with acute myeloid leukemia and myelodysplastic syndrome: systematic review and meta-analysis. *Hematology*. 2023;28(1):2198098. doi: 10.1080/16078454.2023.2198098.

10. Study of venetoclax tablet with intravenous or subcutaneous azacitidine to assess change in disease activity in adult participants with newly diagnosed higher-risk myelodysplastic syndrome (Verona). *ClinicalTrials.gov*. 2024; <https://ichgcp.net/clinical-trials-registry/NCT04401748>.

11. Cazaceanu O, Iova A, Vladareanu AM, Onisai M, Enache C, Andrus E. Chronic lymphocytic leukemia followed by myelodysplastic syndrome and erythroleukemia. *J Med Life*. 2012;5:6–11.

12. Al-Sawaf O, Zhang C, Tandon M, et al. Venetoclax plus obinutuzumab versus chlorambucil plus obinutuzumab for previously untreated chronic lymphocytic leukaemia (CLL14): follow-up results from a multicentre, open-label, randomised, phase 3 trial. *Lancet Oncol*. 2020;21(9):1188–1200. doi: 10.1016/S1470-2045(20)30443-5.

PODÍL AUTORŮ NA PŘÍPRAVĚ RUKOPISU

EŠ – autor textu

PB – spoluautor

IF, PK – autoři obrázkové dokumentace

Do redakce doručeno dne: 29. 12. 2024.

Přijato po recenzi dne: 31. 3. 2025.

MUDr. Eliška Šafránková

Za Betlémem 439

524 01 Žacléř

e-mail: eliska.safrankova@fnhk.cz