

Hodnotenie therapeutickej odpovede v kostnej dreni u pacientov s vysokorizikovým myelodysplastickým stavom

Vašeková P.¹, Plank L.^{1,2}, Szépe P.^{1,2}, Marcinek J.^{1,2}, Balhárek T.^{1,2}

¹Konzultačné centrum bioptickej diagnostiky ochorení krvotvorby, Ústav patologickej anatómie JLF Univerzity Komenského a UN v Martine

²Konzultačné centrum bioptickej diagnostiky ochorení krvotvorby Martinské bioptické centrum, s. r. o., v Martine

Transfuzie Hematol. dnes, 21, 2015, No. 2, p. 67-73

SÚHRN

Myelodysplastický syndróm (MDS) je definovaný ako heterogénna skupina klonálnych ochorení hemopoetických kmeňových buniek kostnej drene (KD), ktorá sa prejavuje inefektívnou hematopoézou, morfológickou dyspláziou a periférnou cytopéniou v jednom alebo viacerých krvných radoch. Klinický priebeh ochorenia je variabilný a individuálny, na jednej strane môže viesť k postupnému vzniku fatálnych cytopénií, na strane druhej k vzniku sekundárnej akútnej myeloidnej leukémie (AML). Diagnostika ochorenia vyžaduje úzku koreláciu klinického obrazu, laboratórnych parametrov a štandardizovaného zhodnotenia biopsie kostnej drene. Aj napriek istým pokrokom v liečbe pacientov s vyšším rizikom (IPSS skupiny „INT-2” a „high”) sú súčasné terapeutické možnosti obmedzené. Do úvahy prichádzajú alogénna transplantácia hemopoetických kmeňových buniek, chemoterapia, podporná liečba a hypometylačná terapia. V období rokov 2008–2014 bolo v našom bioptickom registri identifikovaných 76 pacientov s vysokorizikovým MDS, ktorí boli liečení chemoterapiou, hypometylačnou látkou azacitidínom a transplantáciou krvotvorných buniek a od ktorých boli dostupné trepanobiopsie KD pred aplikovanou liečbou a po nej. Bol hodnotený efekt zvolenej terapie so zameraním sa na histopatologický typ MDS pred absolvovaním príslušnej terapie a po ňom a tiež na zmeny histomorfologického obrazu, predovšetkým na podiel blastov v KD, progresiu do sekundárnej AML a progresiu myelofibrózy. Súbor tvorilo 76 pacientov (47 mužov a 29 žien), priemerný vek bol 62 rokov (27–82 rokov). Najčastejším typom vysokorizikového MDS bol RAEB 2 (32 pacientov) a sekundárna AML (21 pacientov). 39 pacientov bolo liečených výlučne hypometylačnou látkou azacitidínom, v 12 prípadoch bola do liečby zaradená aj chemoterapia. Samotnou chemoterapiou bolo liečených 22 pacientov. U 3 pacientov z nášho súboru boli dostupné iba údaje o transplantácii periférnych krvotvorných buniek, ich celkový počet bol 7.

Hypometylačná liečba viedla:

- a) v takmer 16 % k redukcii celkového podielu blastov,
- b) v takmer 42 % prípadov k stabilizácii ochorenia bez nápadnejších zmien morfológického obrazu,
- c) v približne 35 % prípadov napriek liečbe došlo k pomerne rýchlej progresii ochorenia,
- d) v 8 % prípadov došlo v priebehu ochorenia k postupnej progresii myelofibrózy.

Či je progresia fibrózy dôsledkom hypometylačnej liečby, alebo ide o súčasť prirodzeného vývoja MDS, nie je známe, to isté platí aj pre pretrvávanie či progresiu cytopénie/i.

KLÚČOVÉ SLOVÁ

MDS s vyšším rizikom, hypometylačná liečba, trepanobiopsia kostnej drene

SUMMARY

Vašeková P., Plank L., Szépe P., Marcinek J., Balhárek T.

Evaluation of bone marrow therapeutic response in patients with high risk myelodysplastic syndrome

Myelodysplastic syndrome (MDS) represents a heterogeneous group of clonal disorders of haematopoietic bone marrow (BM) stem cells manifesting as ineffective haematopoiesis and morphologically visible dysplasias, leading to peripheral cytopenias involving one or more blood cell lineages. The clinical course of the disease is variable and individual. It may lead either to the onset of fatal cytopenias due to progressive BM failure or, on the contrary, to the development of secondary acute myeloid leukaemia (AML). Diagnosis of the disease requires close correlation of the clinical picture, laboratory parameters and standardized evaluation of BM biopsy. Despite some progress in the treatment of patients with higher risk MDS (IPSS group int-2 and high), the current therapeutic options are limited and usually allogeneic haematopoietic stem cell transplantation, chemotherapy, supportive care and hypomethylating therapy may be considered.

From 2008–2014, 76 patients were identified with high-risk MDS in our biopsy register who were treated with chemotherapy, the hypomethylating agent azacitidine or stem cell transplantation and whose bone marrow biopsies were available before and after treatment. The effect of the applied therapy was evaluated with focusing on the histopathological type of MDS before and after therapy and also on any change of the histo-morphological picture, particularly the BM blast count, progression to secondary AML and progression of myelofibrosis. The series consisted of 76 patients (47 men and 29 women); the average age was 62 years (27–82 years). The most common type of high-risk MDS was RAEB 2 (32 patients) and secondary AML (21 patients). 39 patients were treated only with the hypomethylating agent azacitidine; in 12 cases chemotherapy was also administered. 22 patients were treated with chemotherapy alone. In 3 patients, only information about peripheral stem cell transplantation was available, the total number of transplantations was 7. Hypomethylating therapy resulted in: a) blast cell count reduction in 16% of cases, b) disease stabilization without striking changes of the morphological picture in nearly 42% of cases, c) rapid disease progression despite therapy in approx. 35% of cases and d) gradual progression of myelofibrosis during the disease course in 8% of cases. Whether the progression of fibrosis represents an effect of hypomethylating treatment or is part of the natural course of MDS remains unknown, the same is true for the persistence or progression of cytopenia/s.

KEY WORDS

high risk MDS, hypomethylation therapy, bone marrow trephine biopsy

ÚVOD

Myelodysplastický syndróm (ďalej MDS) je heterogénna skupina klonálnych ochorení hemopoetickej kmeňovej bunky sprevádzaná genetickou instabilitou patologického klonu. Expanzia tohoto klonu sa prejavuje neefektívnou krvotvorbou s črtami morfológických dysplázií, poškodením diferenciácie buniek a narušením ich funkcií, čo vedie k periférnej cytopénii [1]. Iniciálne izolovaná cytopénia progreduje v mnohých prípadoch v dôsledku progresívneho zlyhávania kostnej drene (KD) a myelofibrózy do fatálnej pancytopénie. Okrem toho v 35–40 % prípadov MDS dochádza k blastической proliferácii s možnou transformáciou do akútnej myeloidnej leukémie (AML) [2]. MDS je ochorením staršieho veku, s miernou predominciou výskytu u mužov. Medián veku pacientov v čase diagnózy je približne 70 rokov a incidencia vzrastá s vekom (< 1/100 tis. pred 50. rokom veku života, > 20 /100 tis. po 70. roku) [3].

Klasifikácia podľa SZO z r. 2008 vyčlenila na základe hodnotenia morfológie a cytogenetiky niekoľko samostatných typov a podtypov MDS. Aj keď prognóza MDS je všeobecne nepriaznivá bez možnosti spontánnej remisie, tak priebeh ochorenia býva individuálne varia-

bilný, od indolentného, s relatívne dlhým prežívaním (podľa Medzinárodného prognostického skórovacieho systému /IPSS/ rizikové skupiny „low“ a „int-1“) až po agresívny s pomerne rýchlou blastickou transformáciou (IPSS „INT-2“ a „high“) [4, 5]. Výber vhodnej liečby závisí do značnej miery od typu MDS a od iných faktorov, ako sú vek, pridružené komorbidity, aktuálny performance status, už spomenuté skórovacie prognostické indexy (IPSS/WPSS skóre) a iné [6].

Osobitným problémom sú vysokorizikové MDS (rizikové skupiny „INT-2“ a „high“ podľa IPSS), ktoré tvoria v čase diagnózy až 25 % všetkých prípadov MDS a sú spojené s vysokým rizikom transformácie do sekundárnej leukémie a celkovo kratším prežívaním pacientov [7]. Aj napriek istým pokrokom v liečbe MDS tejto skupiny ochorení sú súčasné terapeutické možnosti obmedzené. Do úvahy prichádzajú podporná liečba, chemoterapia, transplantácia hemopoetických kmeňových buniek a v posledných rokoch aj cieľená liečba [4]. Transplantácia hemopoetických kmeňových buniek (ďalej HSCT) je síce vhodná pre pomerne malú časť pacientov, ale v posledných rokoch je zreteľný trend zvyšovania počtu transplantovaných pacientov.

TERAPEUTICKÁ ODPOVEĎ V KOSTNÍ DŘENÍ U MDS

Istý zlom v liečbe blastických MDS priniesla tzv. cieleňá (biologická) liečba, vyvinutá na základe nových poznatkov o patogenéze ochorenia. V súčasnosti je tento typ liečby v bežnej klinickej praxi stále obmedzený iba na používanie hypometylačnej látky azacitidínu ako inhibítora DNA-metyltransferázy (Vidaza®), ostatné farmaká sú v rôznych štádiách experimentálneho a klinického skúšania.

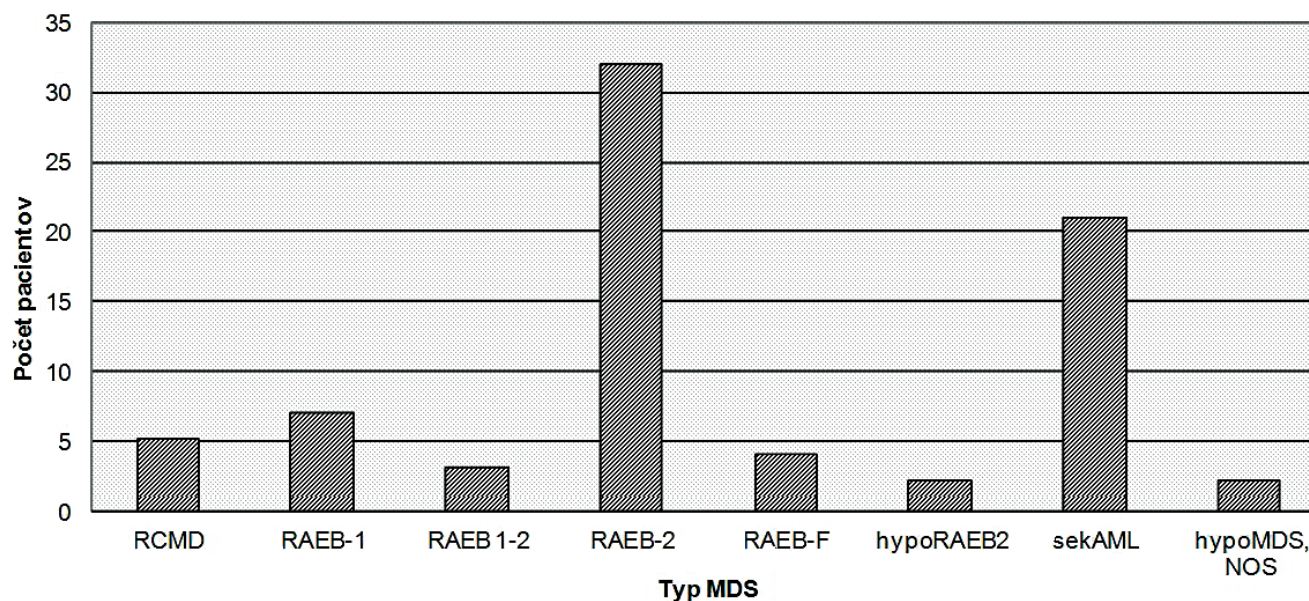
Garcia-Manero (2014) udáva, že stále existuje pomerne málo dostupných údajov o ich účinkoch v liečbe nízkorizikových MDS [8], tak táto liečba predstavuje významný medzník a dnes už aj štandard v liečbe vysokorizikových MDS [9]. Hypometylačné látky sú pomerne dobre tolerované, ale majú pomalší nástup účinku, obyčajne až po 4–6 cykloch. V tejto liečbe sa odporúča pokračovať až do progresie ochorenia, pretože po jej prerušení dochádza rýchlo k relapsu ochorenia (do 2–4 mesiacov) a prognóza je v tomto prípade veľmi nepriaznivá [4]. Napriek mnohým údajom o klinických benefitoch hypometylačnej liečby v odbornej literatúre nachádzame málo informácií o zmenách, ku ktorým dochádza v KD u pacientov s vysokorizikovým MDS v dôsledku hypometylácie. Zamerali sme sa preto na hodnotenie týchto zmien v postterapeutických vzorkách KD pacientov s vysokorizikovým MDS, predovšetkým s ohľadom na podiel blastov a prítomnosť, resp. progresiu myelofibrózy. Zamerali sme sa aj na zmeny histomorfologického obrazu v KD u pacientov, ktorí boli

liečení chemoterapiou, a u tých, kde bola realizovaná transplantácia periférnych kmeňových buniek.

MATERIÁL A METODIKA

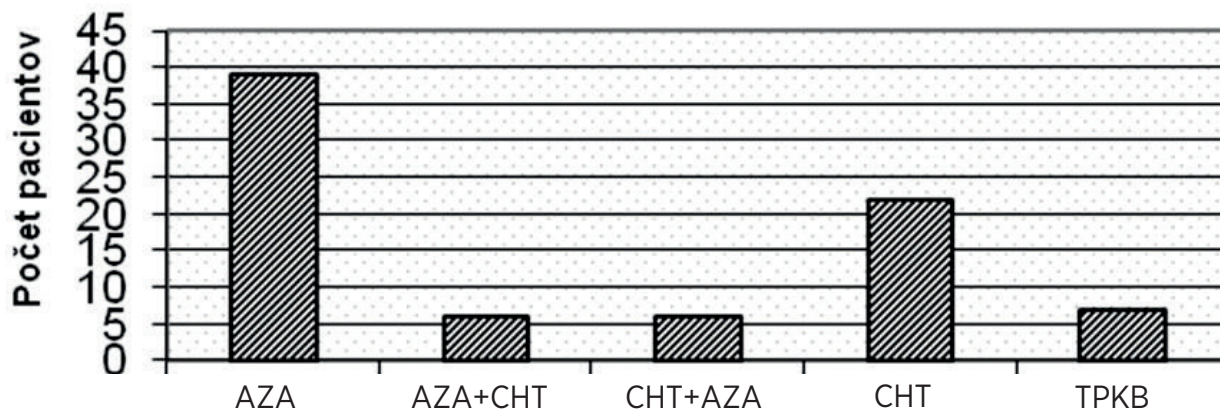
Na našich pracoviskách sme v bioptickom registri v období 2008–2014 identifikovali 76 pacientov s nami biopsiou KD verifikovaným vysokorizikovým MDS, ktorí boli liečení chemoterapiou, hypometylačnou látkou (azacitidín), prípadne HSCT a od ktorých boli dostupné trepanobiopsie KD pred aplikovanou liečbou a po liečbe. Vo všetkých prípadoch boli z parafínových bločkov zhotovené štandardné rezy farbené panelom morfológických (HE, Giemsove farbenie, PAS reakcia, impregnácia podľa Gömöriho, Pearlsova reakcia) a imunohistochemických metód (dôkaz antigénov CD34, CD117 MPO, glykoforín A). Štandardné morfológické farbenia nám umožnili hodnotiť typické topografické a cytologické zmeny v KD, vrátane prítomnosti fibrózy. Použitím dôkazu antigénov CD34, CD117 a MPO (spoločne s histochemickým farbením na chlóracetáteterázu (CHAE) sme detekovali blasty ako nezrelé prekurzory granulopoézy, glykoforín A umožnil presnejšiu detekciu prekurzorov erytropoézy. V časti prípadov boli vyšetrenia doplnené o výsledky cytogenetických vyšetrení a prietokovej cytometrie.

V našej práci sme hodnotili efekt zvolenej terapie so zameraním sa na histopatologický typ MDS pred terapiou a po absolvovaní príslušnej terapie a tiež na zmeny histomorfologického obrazu, predovšetkým po



Graf 1 Typ MDS v čase iničiálnej diagnózy

Vysvetlivky: RCMD – refraktérna cytopénia s multilineárnymi dyspláziami, RAEB 1, 2 – refraktérna anémia s excesom blastov, RAEB-F – refraktérna anémia s excesom blastov a s fibrózou, hypoRAEB2 – hypocelulárna refraktérna anémia s excesom blastov, sekAML – sekundárna akútna myeloidná leukémia, hypoMDS, NOS – hypoplastický MDS, bližšie neurčený



Graf 2 Typ zvolenej liečby u pacientov s vysokorizikovým MDS
 Vysvetlivky: AZA – azacitidín, AZA+CHT – azacitidín + chemoterapia, CHT + AZA – chemoterapia + azacitidín, CHT – chemoterapia, TPKB – transplantácia periférnych kmeňových buniek

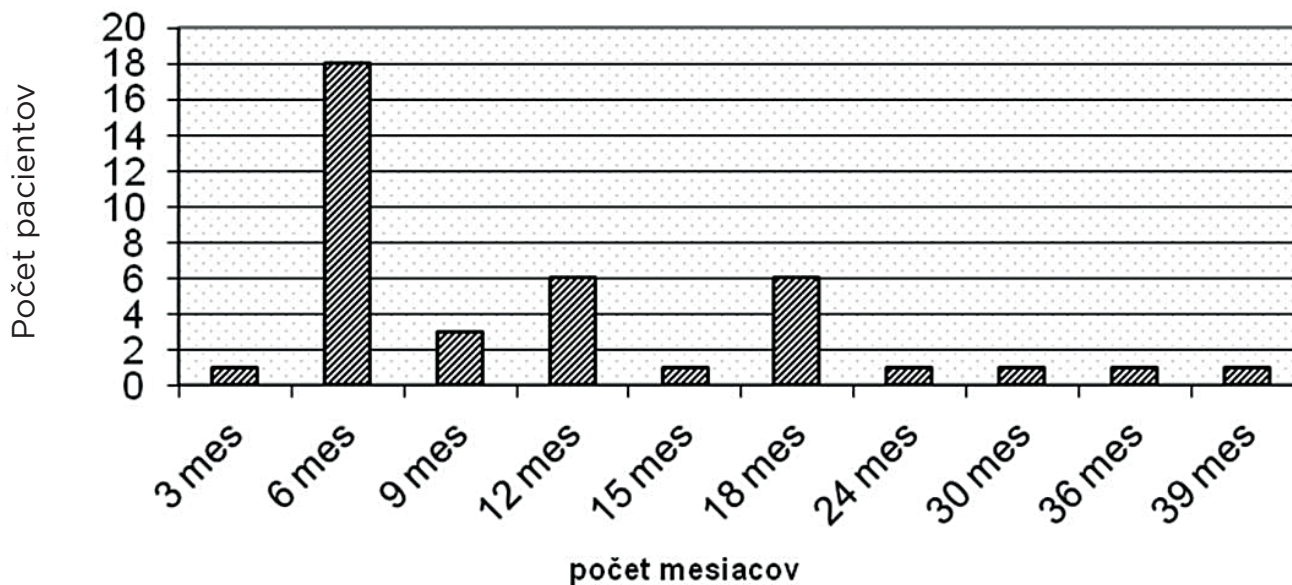
diel blastov v KD, eventuálne progresiu do sekundárnej AML a progresiu myelofibrózy.

VÝSLEDKY

Súbor tvorilo 76 pacientov, z toho 47 mužov (62 %) a 29 žien (38 %) vo vekovom rozpätí 27–82 rokov. Priemerný vek pacientov v čase diagnózy bol 62 rokov. Podľa našich dostupných údajov bola najčastejším prvotným príznakom pancytopénia, ktorou trpelo 16 pacientov a bicytopénia – kombinácia anémie a trombocytopenie, ktorá sa zistila u 7 pacientov. V 2 prípadoch boli popisované aj extramedulárne prejavy ochorenia v podobe patologickej infiltrácie kože. Najčastejšími diagnózami boli RAEB 2, ktorý bol diagnostikovaný

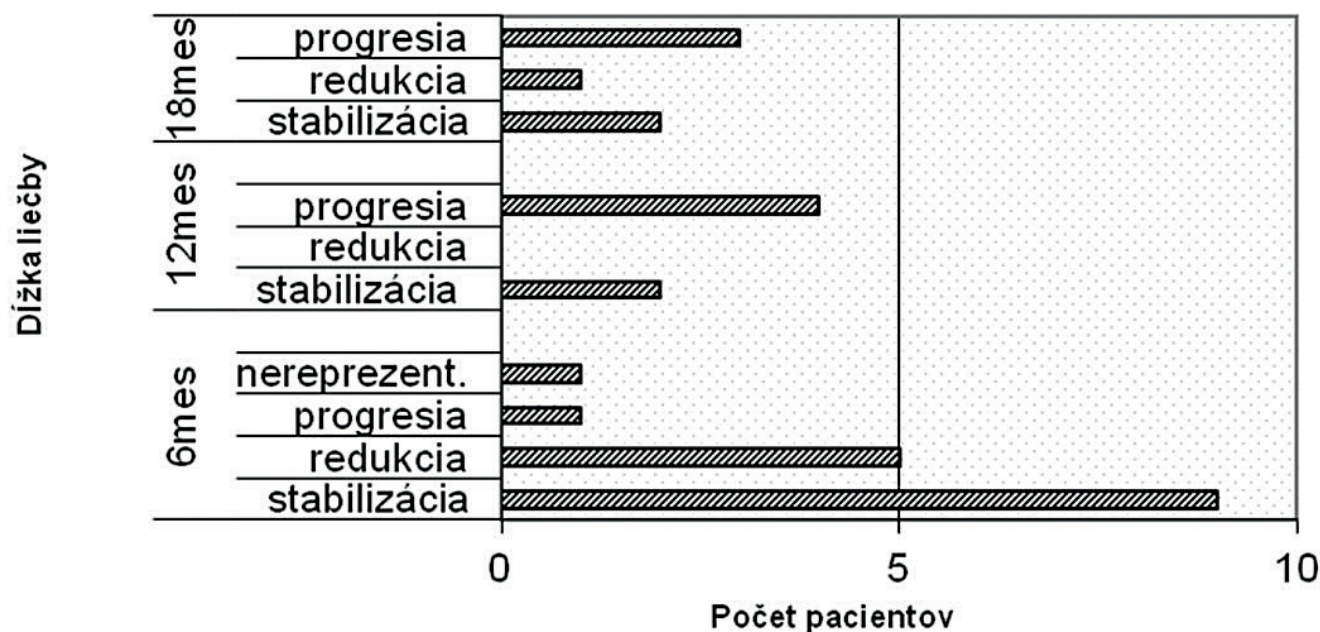
u 32 pacientov a sekundárna AML s multilineárnou dyspláziou, ktorá bola diagnostikovaná u 21 pacientov (graf 1). Výsledky genetického vyšetrenia nám boli známe len v 10 prípadoch (jedenkrát sa potvrdila trizómia 8, jedenkrát monozómia 7, v 3 prípadoch išlo o kombináciu delécie 5q- a 7q-, u jedného pacienta sa dokázala delécia 5q- spoločne s deléciou 20q-, izolovaná delécia 7q- sa detekovala raz a tiež komplexné zmeny karyotypu boli prítomné u jedného pacienta, pričom v jednom prípade bolo cytogenetické vyšetrenie negatívne v zmysle MDS-asociovaných aberácií).

V našom súbore bolo 39 pacientov (52 %) liečených výlučne hypometylačnou látkou azacitidínom, v 12 prípadoch (16 %) bola do liečby zaradená aj chemoterapia.



Graf 3 Priemerná dĺžka liečby azacitidínom

TERAPEUTICKÁ ODPOVĚĎ V KOSTNÍ DŘENÍ U MDS



Graf 4 Terapeutický efekt hypometylačnej liečby v 6., 12. a 18. Mesiaci. Vysvetlivka: AZA – azacitidín

Chemoterapiou boli liečených 22 pacientov (33 %). U 7 pacientov z nášho súboru boli dostupné údaje o realizovanej transplantácii periférnych krvotvorných buniek (graf 2).

Vo viac ako polovici všetkých prípadov (39) došlo napriek liečbe v priebehu ochorenia k jeho transformácii do sekundárnej AML, z toho v 12 prípadoch liečených iba azacitidínom.

Podľa našich dostupných údajov, u 37/76 pacientov počas liečby pretrvávala a/alebo progredovala iniciálna cytopenia/e, pričom nemožno spoľahlivo posúdiť, či táto progresia bola dôsledkom liečby alebo základného ochorenia.

Pacienti liečení azacitidínom

Hypometylačnou látkou bolo liečených celkovo 51 pacientov z nášho súboru, z toho u 12 bola podaná aj chemoterapia a u jedného pacienta bola realizovaná aj transplantácia krvotvorných buniek. U jediného pacienta bola klinicky udávaná intolerancia azacitidínu s potrebou zmeny liečby.

Počet cyklov azacitidínu bol v rozmedzí 1-22, priemerný počet aplikovaných cyklov bol 7 (graf 3). V 8/39 prípadov došlo k redukcii podielu blastov v KD, u 17/39 pacientov bolo ochorenie stabilizované bez nápadnejších zmien morfológického obrazu, v 10/39 prípadoch MDS progredoval do AML (graf 4), u 4/39 došlo súčasne aj k progresii myelofibrózy. U 4/39 pacientov trepanobiopsie boli nereprezentatívne, bez možnosti posúdiť efekt terapie. V jednom prípade sa transplantovali krvotvorné bunky.

12 pacientov bolo liečených okrem azacitidínu aj chemoterapiou – v 6 prípadoch po predchádzajúcej liečbe azacitidínom v dôsledku blastickej transformácie, v ďalších 6 prípadoch nasledoval azacitidín po úvodnej chemoterapii, pričom v 2 týchto prípadoch ochorenie progredovalo do AML a u 4 pacientov bolo ochorenie stabilizované, bez nápadnejších zmien histologického obrazu. V 2 prípadoch došlo k transplantácii krvotvorných buniek.

Pacienti liečení chemoterapiou

V súbore 22 pacientov liečených chemoterapiou iniciálna diagnostická trepanobiopsia preukázala obraz sekundárnej AML u 11 pacientov, v ďalších 11 prípadoch došlo v priebehu ochorenia k jeho blastickému zvratu. K redukcii počtu blastov došlo u 12/22 pacientov, v 3/22 prípadoch bolo ochorenie stabilizované, v 6/22 došlo k progresii. U 1 pacienta bola opäť trepanobiopsia bez výpovednej hodnoty. U jedného pacienta v tomto súbore bola realizovaná aj transplantácia krvotvorných buniek.

Transplantácia krvotvorných buniek

HSCT bola zrealizovaná celkovo u 7/76 pacientov, u jedného po predchádzajúcej chemoterapii, s počiatčnou regeneráciou hemopoézy, avšak už po 4 mesiacoch vyšetrenie trepanobiopsie potvrdilo počínajúci relaps ochorenia typu sekundárnej AML v teréne MDS. Druhý pacient absolvoval najskôr hypometylačnú liečbu a chemoterapiu pre blastický zvrat s následnou HSCT, pri-

čom zatiaľ posledná trepanobiopsia preukázala obraz zlyhania regenerácie hemopoézy po transplantácii s relapsom MDS typu RCMD, zatiaľ bez jednoznačných známk relapsu sekundárnej AML. Aj v ďalších dvoch prípadoch trepanobiopsie KD po HSCT potvrdili morfológicky a imunohistochemicky obraz MDS, bez zmnoženia blastov. V 3/7 prípadoch boli biopsie KD bez známk relapsu základného ochorenia (MDS či AML), avšak jeden z týchto pacientov zomrel v posttransplantačnom období na multiorgánové zlyhanie.

ZÁVER A DISKUSIA

Liečba vysokorizikových MDS stále predstavuje závažný terapeutický problém. Napriek pokrokom moderných liečebných prístupov stále platí, že s výnimkou HSCT neexistuje v súčasnosti ich kuratívna liečba. Alogénne transplantácie predstavujú liečebnú stratégiu s najvyšším kuratívnym potenciálom [3]. Za nezávislé rizikové faktory úspešnosti transplantácie a teda aj ďalšieho osudu pacientov sa považujú vek a podiel blastov v čase transplantácie [10]. U pacientov s vysokorizikovým MDS sa považuje za optimálne realizovať HSCT ihneď po stanovení diagnózy. Diskusie o aplikácii predtransplantačnej chemoterapie či hypometylačnej liečby s cieľom redukovať podiel blastov stále ostávajú kontroverzné [4].

HSCT podlieha prísnyim indikačným kritériám a je vhodná pre vysokorizikových („INT-2“ a „high“ podľa IPSS) pacientov mladších ako 45–50 rokov („klasická“) a pre pacientov vo veku 65–70 rokov („non-myeloablatívna“) s HLA identickým príbuzenským alebo nepríbuzenským donorom [5, 11, 12]. Podiel takto liečených pacientov však dosahuje len cca 20 % prípadov s vysokorizikovým MDS a u časti pacientov ochorenie napriek transplantácii relapsuje [5].

Ďalšou terapeutickou možnosťou je chemoterapia, ktorá má tiež svoje limity. Vo všeobecnosti je vhodná u mladších pacientov (< 65 rokov) s vysokým rizikom blastickej transformácie s dobrým performance status, bez pridružených závažnejších komorbidít a s priaznivým karyotypom [13]. Využíva sa aj na redukcii počtu blastov v KD pred plánovanou HSCT. Štandardnou AML chemoterapiou sa dosahuje kompletná remisia (CR) u 40–60 % pacientov s nízkou mierou mortality (< 10 %), ale CR je relatívne krátke (cca 1 rok) s prolongovaným obdobím aplázie KD. Vysoké percento pacientov relapsuje [6, 14].

V odbornej literatúre je veľa údajov o prínose epigenetickej terapie v liečbe pacientov s vysokorizikovým MDS. Podľa nich hypometylačné látky zlepšujú hemopoézu u časti pacientov so zlyhaním KD, znižujú potrebu transfúzií, redukujú podiel blastov v KD, indukujú normalizáciu karyotypu, spomaľujú progresiu do

AML, zlepšujú kvalitu života, redukujú počet infekcií a nutných hospitalizácií a zlepšujú celkové prežívanie nezávisle od schopnosti eliminovať patologický klon [15]. Napriek tomu je však málo relevantných informácií o zmenách, ku ktorým dochádza v kostnej dreni vplyvom tohto druhu liečby.

Hypometylačné látky – azanukleotidy sú inhibítory metyltransferázy, enzýmu, ktorý je zodpovedný za metyláciu promotorovej DNA buniek. Hypermetylácia CpG ostrovčekov promotorov génov vedie k utlmeniu gémovej expresie, čo prispieva k vzniku a progresii MDS [16]. Inhibíciou metylácie DNA azanukleotidy indukujú re-expresiu hypermetyláciou utlmených génov [2] asociovaných s bunkovým rastom, diferenciáciou a procesom apoptózy (zabraňujú metylácii CpG ostrovčekov v oblasti promotorov génov, indukujú hypometyláciu DNA a inhibujú prechod buniek z G₁ do S fázy bunkového cyklu, teda indukujú celulárnu diferenciáciu v asociácii s demetyláciou DNA) [1, 9].

Stále sa rozširujúce používanie azacitidínu prináša určité benefity a zlepšuje celkové prežívanie pacientov, avšak s narastajúcimi klinickými skúsenosťami je zjavné, že ani tento typ terapie nie je kuratívny a má svoje limity a nedostatky (pacienti na liečbu nereagujú, resp. reagujú nedostatočne, prípadne dochádza k progresii ochorenia napriek liečbe) [11].

Vzhľadom k rôznej kvalite a kvantite trepanobiopického materiálu (nereprezentatívne trepanobiopsie KD bez možnosti posúdenia liečebného efektu, resp. diagnostické či kontrolné vyšetrenie KD realizované na inom pracovisku) a aj s ohľadom na fakt, že vysokorizikové MDS predstavujú asi ¼ všetkých diagnostikovaných MDS, ktorých ročná incidencia predstavuje bez ohľadu na vek 3–5 nových prípadov/rok/100 tis. obyvateľov [17] (hoci údaje o prevalencii a incidencii značne varírujú v odbornej literatúre) sme doteraz vytvorili pomerne malý súbor pacientov s vysokorizikovým MDS, u ktorých sme mohli hodnotiť zmeny morfológického a imunohistochemického obrazu v trepanobiopsiách KD a na základe toho aj terapeutický efekt zvolenej liečby.

Zo súboru 76 pacientov s nami verifikovaným vysokorizikovým MDS bolo 51 pacientov liečených azacitidínom, pričom v 12 prípadoch bola aplikovaná aj chemoterapia (v 6 prípadoch po predchádzajúcej liečbe AZA pre blastickú transformáciu ochorenia, v ďalších 6 ako úvodná liečba). V 39 prípadoch liečených iba azacitidínom sa podiel blastov redukoval u 8 pacientov, u 17 pretrvával stabilný morfológický obraz a u 10 pacientov došlo k progresii základného ochorenia do sekundárnej AML, pričom u 4 z nich pregredeovala aj myelofibróza.

V súbore 22 pacientov liečených chemoterapiou ochorenie už od začiatku prebiehalo ako sekundárna

AML u 6 pacientov, v ďalších 15 prípadoch došlo k blastickej transformácii MDS. K redukcii počtu blastov došlo u 12/22 pacientov, v 3/22 prípadoch bolo ochorenie stabilizované, v 6/22 došlo k progresii. HSCT bola zrealizovaná celkovo u 7/76 pacientov, v 3/7 prípadov boli kontrolné trepanobiopsie bez známkov relapsu základného ochorenia, ale jeden z týchto pacientov zomrel v postransplantačnom období na multiorgánové zlyhanie.

V súčasnosti máme pomerne málo dostupných informácií o morfológických zmenách, ktoré hypometylačná liečba spôsobuje priamo v KD (okrem prípadnej redukcie podielu blastov) a prečo dochádza v niektorých prípadoch k progresii ochorenia napriek liečbe. U časti pacientov dochádza aj k progresii myelofibrózy počas liečby, avšak otázkou stále zostáva, či ide o prirodzený vývoj ochorenia samotného alebo o dôsledok aplikovanej terapie. Podobne nejasný je aj vzťah medzi azanukleotidmi a myelosupresiou kostnej drene prejavujúcou sa prehlbujúcimi sa periférnymi cytopéniami.

LITERATURA

- Cillioni D, Messa E, Mesa F, et al. Genetic abnormalities as targets for molecular therapies in myelodysplastic syndromes. *Ann NY Acad Sci* 2006; 1089:411–423.
- Silverman LR. Hypomethylating agents in myelodysplastic syndrome changing the inevitable: the value of azacitidine as maintenance therapy, effects on transfusion and combination with other agents. *Leuk Res* 2009; 33 (2 Suppl):18–21.
- Tefferi A. Myelodysplastic syndromes – many new drugs, little therapeutic progress. *Mayo Clin Proc* 2010; 85(11):1042–1045.
- Garcia-Manero G. Treatment of Higher-Risk Myelodysplastic Syndrome. *Semin Oncol* 2011; 38(5):673–681.
- Fenaux P. Treatment of high risk myelodysplastic syndromes (MDS) in 2013. *European School of Hematology clinical updates in hematology on acute myeloid leukemia and myelodysplastic syndromes*. Budapest, May 31 – June 1, 2013, Abstract Book, nečíslované abstrakty.
- Anargyrou K, Vassilakopoulos TP, Angelopoulou MK, Terpos E. Incorporating novel agents in the treatment of myelodysplastic syndromes. *Leuk Res* 2010; 34(1): 6–17.
- Sekeres MA. Are we nearer to curing patients with MDS? *Best Pract Res Clin Haematol* 2010; 23(4): 481–487.
- Garcia-Manero G. CME information: Myelodysplastic syndromes: 2014 update on diagnosis, risk-stratification and management. *Am J Hematol* 2014; 89(1): 97–108.
- Yamazaki J, Issa J-PJ. Epigenetic aspects of MDS and its molecular targeted therapy. *Int J Hematol* 2013; 97(2): 175–182.
- Kröger N. Stem cell transplantation in MDS. *European School of Hematology clinical updates in hematology on acute myeloid leukemia and myelodysplastic syndromes*, Budapest, May 31–June 1, 2013, Abstract Book, nečíslované abstrakty.
- Kadia TM, Jabbour E, Kantarjian H. Failure of hypomethylating agent-based therapy in myelodysplastic syndromes. *Semin Oncol* 2011; 38(5): 682–692.
- Al-Ameri A, Cherry M, Garcia-Manero G, Quintás-Cardama A. Standard therapy for patients with myelodysplastic syndromes. *Clin Lymph Myeloma Leuk* 2011; 11(4): 303–313.
- Gattermann N. How to treat MDS without stem cell transplantation. *Biol Blood Marrow Transplant* 2010; 16 (Suppl): 30–36.
- Garcia-Manero G. Myelodysplastic syndromes: 2012 update on diagnosis, risk-stratification, and management. *Am J Hematol* 2012; 87(7): 692–701.
- Steenma DP. Can hypomethylating agents provide a platform for curative therapy in myelodysplastic syndromes? *Best Pract Res Clin Haematol* 2012; 25(4): 443–451.
- Zeidan AM, Linhares Y, Gore SD. Current therapy of myelodysplastic syndromes. *Blood Rev* 2013; 27(5): 243–259.
- Brunning RD, Orazi A, Germing U, et al. Myelodysplastic syndromes. In: Swerdlow SH, Campo E, Harris NL, et al. *World Health Organization classification of tumours of hematopoietic and lymphoid tissues*. Lyon: IARC Press, 2008; 87–107.

Podiel autorov na rukopise

PV – ideový námet práce, zostavenie súboru, zhodnotenie súboru, sumarizácia výsledkov, napísanie prvej a ďalších upravovaných verzií rukopisu práce, dokumentácia práce

LP – ideový námet práce, zhodnotenie súboru, revízia jednotlivých verzií rukopisu a schválenie konečnej verzie

PV, LP, PS, JM, TB – hodnotenie jednotlivých bioptických vzoriek v aktuálnom čase vyšetrení pacientov

Pod'akovanie

Podporené projektom VEGA SR č. 1/0268/15 a projektami Centrum excelencie CEPV II (ITMS 26220120036) a Biomed (ITMS 26220220187), ktoré sú riešené na JLF UK v Martine a spolufinancované z prostriedkov EÚ.

Prehlásenie autorov

Autor práce prehlasuje, že v súvislosti s témou, vznikom a publikáciou tohto článku nie je v strete záujmov, a vznik ani publikácia článku neboli podporené žiadnou farmaceutickou firmou. Toto prehlásenie sa týka aj všetkých spoluautorov.

Doručeno do redakce: 14. 1. 2015

Přijato po recenzii: 24. 2. 2015

Prof. MUDr. Lukáš Plank, CSc.

Ústav patologickej anatómie JLF UK a UNM
Kollárova 2
036 01 Martin
Slovenská republika
e-mail: plank@jfmed.uniba.sk