

Přehled maligních chorob odvozených od histiocytárních a dendritických buněk

Král Z., Adam Z.¹, Ježová M.², Neubeuer J.³, Řehák Z.⁴, Pour L.¹

¹Interní hematologická klinika LF MU a FN Brno

²Patologický ústav LF MU a FN BRNO

³Radiologická klinika LF MU a FN Brno

⁴PET CT Oddělení Masarykův onkologický ústav

Transfuzní Hematol. dnes, 25, 2019, No. 2, p. 131-146

SOUHRN

Neoplazie z histiocytárních a dendritických buněk jsou velmi raritní a tedy obtížně diagnostikovatelné nemoci. Nejčastější z nich je histiocytóza z Langerhansových buněk, incidence ostatních nemocí je ještě menší. V následujícím přehledu je shrnuta jejich charakteristika a uvedeny recentní klasifikace, standardně používaná WHO klasifikace (poslední verze publikovaná v roce 2017) a paralelně s ní existující klasifikace, vytvořená společností Histiocyte Society (poslední verze publikovaná 2016).

KLÍČOVÁ SLOVA

neoplazie odvozené od histiocytárních a dendritických buněk

SUMMARY

Král Z., Adam Z., Ježová M., Neubeuer J., Řehák Z., Pour L.

Overview of malignant disorders derived from the histiocytic and dendritic cells

Histiocytic and dendritic cell disorders are very rare disease. Langerhans cell histiocytosis is more frequent, than any other of this group. The characteristics of these diseases are summarized in this overview with respect of the recent WHO classification, published 2017 and Histiocyte Society classification published 2016.

KEY WORDS

histiocytic and dendritic cell neoplasms

ÚVOD

Histiocytózy, neboli nemoci odvozené od histiocytárních a dendritických buněk, se vyskytují velmi vzácně, podstatně vzácněji než nemoci odvozené od buněk linie myeloidní nebo linie lymfocytární, či nemoci odvozené od buněk plazmocytárních. Jejich výskyt je natolik vzácný, že hematolog se za svůj pracovní život ani se všemi neseťká. Nejčastější nemocí z této skupiny je histiocytóza z Langerhansových buněk. Této nemoci se budeme věnovat podrobněji v dalším článku (v příštím čísle *Transfuzní a hematologie dnes*, pozn. redakce). V rámci tohoto textu uvedeme přehled všech nemocí, které jsou řazeny v poslední WHO klasifikaci krevních chorob z roku 2017 [1] a klasifikaci *Histiocyte Society* z roku 2016 [2] do této kategorie nemocí.

Dendritické buňky, monocyty a makrofágy jsou součástí mononukleárního fagocytujícího systému.

Historickým termínem histiocyty označujeme makrofágy usazené ve tkáních. Monocyty vznikají v kostní dřeni z myeloidní kmenové buňky. Po průniku do tkání vyžívají v makrofágy nadané schopností fagocytózy – odstraňují apoptotické buňky, cizorodý materiál a patogeny. Jsou to velké ovoidní buňky s excentrickým oválným nebo ledvinovitým jádrem. Mohou strážat lipidy (xantomové buňky) a splývat v buňky mnohojaderné. Při imunohistochemickém vyšetření jsou cytoplazmaticky pozitivní s CD68 a lysozymem, cytoplazmaticky nebo membránově s CD163.

Dendritické buňky nemají jednotný původ. Většina je stejně jako monocyty odvozena z myeloidní kmenové buňky kostní dřeni. Úlohou dendritických buněk je prezentovat antigen a komplex histokompatibilních molekul a aktivovat naivní T-buňky. Dendritické buňky se dělí na myeloidní a plazmocytoidní. Plazmocytoidní

dendritické buňky cirkulují v periferní krvi, tvoří speciální kategorii, a budou proto z dalšího pojednání vyjmuty. V lidském organismu jsou hlavními typy dendritických buněk Langerhansovy buňky a dermální dendritické buňky (syn. intersticiální dendritické buňky). Langerhansovy buňky nacházíme v kůži a na sliznicích. Charakterizuje je exprese antigenu CD1a, langerinu (CD 207), S100 a ultrastrukturálně zvláštní

Birbeckova granula ve tvaru tenisových raket. Při aktivaci migrují do drénujících lymfatických uzlin, kde se pravděpodobně mění na interdigitující dendritické buňky. Ty ztrácejí většinu antigenů s výjimkou S100. Indeterminované buňky jsou považovány za prekurzory Langerhansových buněk, alternativně za zralé buňky ve stadiu migrace. Nemají Birbeckova granula, a proto nereagují s langerinem, exprese

Tab. 1. WHO klasifikace chorob ze skupiny histiocytárních a dendritických neoplazií*

WHO klasifikace neoplazií z histiocytárních a dendritických buněk z roku 2017 [1]	Histiocyte Society klasifikace histiocytóz a neoplazií odvozených od makrofágových a dendritických buněčných linií z roku 2016 [2]
Tumory z Langerhansových buněk: <i>Langerhans cell histiocytosis (LCH)</i> a <i>Langerhans cell sarcoma</i>	1. skupina: <i>Langerhans cell histiocytosis (LCH)</i>
Histiocytóza z Langerhansových buněk má u dětí častěji agresivní průběh s multisystémovým postižením, u dospělých pak méně agresivní průběh a častější je jednoložisková forma. Sarkom z Langerhansových buněk se liší vyšším stupněm cytologické atypie a agresivnějším průběhem.	LCH postihující jeden systém (orgán) LCH postihující plíce LCH postihující více systémů (orgánů) vyjma rizikových, kterými je kostní dřev, slezina a játra. LCH postihující více systémů (orgánů) včetně postižení rizikových
Indeterminate dendritic cell tumor	Erdheimova-Chesterova choroba a její formy
Nemoc je odvozená od indeterminovaných buněk, které jsou považovány za prekurzory Langerhansových buněk. Nejčastěji je postižena kůže morfami typu papulí, nodulů a plaků. Méně často nemoc postihuje lymfatické uzliny či slezinu.	ECD klasická forma ECD bez postižení kostí ECD asociovaná s jiným myeloproliferativním/myelodysplastickým syndromem Extrakutánní nebo diseminovaná forma juvenilního xatogranulomu s mutací aktivující MAPK dráhu nebo ALK translokací Smíšená forma ECD a LCH
Erdheimova-Chesterova choroba (<i>Erdheim-Chester disease - ECD</i>)	
Dominuje skleróza diafýz a metafýz dlouhých kostní a je možné i multisystémové postižení. Diagnostické jsou pěníte histiocyty.	
Diseminovaný juvenilní xatogranulom	2. skupina: <i>Non-LCH histiocytoses of skin and mucosa</i>
Kožní ložiska tvoří papuly. Může postihnout kterékoliv měkké tkáně a orgány, a podobně jako LCH hypofýzu. Může být provázen syndromem aktivace makrofágů a způsobovat cytopenii.	Skupina xatogranulomů Non-xatogranulomové morfy Kožní non-LCH histiocytózy s výraznou systémovou komponentou, viz tabulka 2
Interdigitating dendritic cell sarcoma	3. skupina: <i>Malignant histiocytosis</i>
Obvykle se prezentuje jako asymptomatická masa, ale mohou být přítomny i systémové zánětlivé projevy.	Primární
Follicular dendritic cell sarcoma	<ul style="list-style-type: none"> • <i>Indetermined dendritic cell tumor</i> • <i>Indeterminate cell sarcoma</i> • <i>Langerhans cell sarcoma</i> • <i>Histiocytic sarcoma</i> • <i>Malignant histiocytosis</i>
Inflammatory pseudotumor-like follicular/fibroblastic dendritic cell sarcoma	Sekundární maligní histiocytózy provázející maligní lymfoidní či myeloidní neoplazie
Fibroblastic reticular cell tumor	
Postihuje lymfatické uzliny, slezinu a měkké tkáně.	
Histiocytární sarkom	4. skupina: <i>Rosai-Dorfman disease</i>
Někdy solitární masa, často systémové symptomy, někdy kožní morfy od raše po četné kožní tumory, hepatosplenomegalie, pancytopenie. V případě diseminace se mluví o maligní histiocytóze, která je často rezistentní na podávanou léčbu.	bez <i>IgG4 related disease</i> nebo s <i>IgG4 related disease</i> a její formy
	5. skupina: <i>Hemofagocytující lymfohistiocytóza a syndrom aktivace makrofágů</i>

*Tam, kde není zaužívaný český termín, ponecháváme raději originální anglický termín.

CD1a je zachována. Dermální dendritické buňky se nalézají v kožní škáře, hlubokých měkkých tkáních i vnitřních orgánech. Imunohistochemický profil je relativně nespecifický, pozitivní bývá faktor XIIIa, CD68; CD1a je negativní a S100 variabilní, spíše negativní.

Kromě toho jsou známy nejméně dvě další skupiny dendritických buněk, které nepocházejí z krve, ale z nediferencované mezenchymové buňky (stromální kmenové buňky). Mají vřetenitý tvar a podobu fibroblastů či myofibroblastů. Folikulární dendritické buňky jsou v lymfatických uzlinách. Nemigrují, tvoří stabilní síť v zárodečných centrech lymfatických folikulů osídlenou B lymfocyty. Exprimují unikátní znaky CD21 a CD23. Fibroblastické retikulární buňky jsou přítomny v uzlinách podél postkapilárních venul. Ve slezině a kostní dřeni tvoří opěrnou kostru. Reagují pozitivně s protilátkou proti hladkosvalovému aktinu [1, 2].

Z tohoto morfologického podkladu se odvíjejí klasifikace. Poslední tři desetiletí jsme svědky existence dvou klasifikačních systémů vedle sebe. V roce 2017 vyšla v pořadí již čtvrtá WHO klasifikace krevních chorob a v této světově platné klasifikaci je také kapitola nazvaná *Histiocytic and dendritic cell neoplasms*. A paralelně s touto klasifikací vychází klasifikace tvořená skupinou „*Working Group of the Histiocyte Society*“. Klasifikace tvořená *Histiocyte Society* obsahuje více klinických pohledů a zaměřuje se na ty četnější, ale méně agresivní nemoci a obsahuje definice některých jednotek, které ve WHO klasifikaci nejsou, neboť jsou spíše reaktivní než neoplastické etiologie, například hemofagocytující lymfohistiocytóza, Rosaiova-Dorfmanova choroba a skupina mukokutánních histiocytárních proliferací. Jednotlivá onemocnění se nyní odvozují od koncových zralých buněk a mají tomu odpovídající imunofenotyp. Nejnovější revize zohledňují i molekulárně genetické poznatky. Obě klasifikace nejsou ve vzájemném rozporu, pouze se liší členěním na některé podjednotky [1, 2].

První klasifikace histiocytóz, zveřejněná v roce 1987 skupinou *Working Group of the Histiocyte Society*, definovala tři zásadní kategorie:

1. *Langerhans cell histiocytosis*
2. *non-Langerhans cell histiocytoses* a
3. maligní histiocytózy.

V roce 2016 navrhla *Working Group of the Histiocyte Society* novou klasifikaci. Tato nová klasifikace dělí histiocytární choroby do celkem 5 velkých skupin. Do první skupiny řadí histiocytózu z Langerhansových buněk. Druhou skupinu pak tvoří kožní a mukokutánní histiocytózy, třetí skupinu maligní histiocy-

tózy, čtvrtou skupinu Rosaiova-Dorfmanova nemoc a pátou pak hemofagocytující lymfohistiocytóza a syndrom aktivace makrofágů [2].

Překvapivé je, že autoři klasifikace *Histiocyte Society* do první skupiny k histiocytózám z Langerhansových buněk přiřadili i Erdheimovu-Chesterovu nemoc, kterou WHO klasifikace krevních chorob řadí pod kapitolu juvenilní xantogranulom. Autoři *Histiocyte Society* uvádějí, že v histologických vzorcích se často podařilo indentifikovat současně obě nemoci a že obě nemoci mají některé společné vlastnosti: postihují stopky hypofýzy a způsobují diabetes insipidus. Při dlouhém trvání obou těchto nemocí se jako pozdní komplikace vyskytuje neurodegenerativní onemocnění mozku [2]. Tyto přesuny jen ilustrují, jak málo o této skupině nemocí víme.

Obě klasifikace v přehledu uvádíme v tabulce 1 a v dalším textu pak stručně budeme charakterizovat tyto nemoci, u těch, s nimiž jsme se v praxi setkali, přidáme ilustrační fotografie.

STRUČNÁ CHARAKTERISTIKA JEDNOTLIVÝCH JEDNOTEK

V dalším popisu se budeme držet poslední WHO klasifikace krevních chorob, kde to budeme považovat za užitečné, zmíníme i pojetí klasifikace druhé.

1. Histiocytóza z Langerhansových buněk (LCH)

Diagnózu histiocytózy z Langerhansových buněk lze stanovit pouze histologickým vyšetřením. Mikroskopicky vidíme infiltráty z velkých oválných buněk se světle eozinofilní cytoplazmou a ledvinovitými nebo zprohýbanými jádry se zářezy. Počet mitóz je různý, ale stanovení proliferativního indexu Ki67 nemá prognostický význam. V pozadí je nenádorová příměs, v níž převládají eozinofily. Diagnostické buňky dávají difúzně pozitivní reakci s CD1a a S100. Náročná detekce Birbeckových granul, pro což je nutná elektronová mikroskopie, byla nahrazena průkazem znaku CD207 (langerinu), což je proveditelné i na fixovaných vzorcích [1, 2, 3].

Nemoc zvaná histiocytóza z indeterminovaných buněk (ICH) nemá přítomný znak CD207 a tím ji lze odlišit. V případě Rosaiovy-Dorfmanovy nemoci jsou S100+ histiocyty často vícejaderné a mají prokazatelný jev zvaný emperipolesis a neexprimují ani CD1a a ani CD207 [1, 2, 3]. Emperipolesis je jev podobný fagocytóze, má s ní společné to, že se jedna buňka dostane do nitra druhé buňky, ale liší se tím, že v případě jevu jménem emperipolesis nedochází k destrukci buňky, zatímco v případě fagocytózy dochází k destrukci fagocytované buňky.

Uvádí se, že histiocytóza z Langerhasových buněk může provázet jiné krevní nemoci, ale tento jev jsme u našich pacientů zatím nepozorovali. Autoři z *Histiocyte Society* uvádějí, že klasické dělení histiocytóz na Langerhansovu histiocytózu a non-Langerhansovy histiocytózy, kam patří Erdheimova-Chesterova nemoc mírně ztrácí na své důležitosti, protože 20 % pacientů s Erdheimovou-Chesterovou nemocí má také ložiska LCH [2, 4].

Working Group of Histiocyte Society proto doporučuje zahrnout histiocytózu z Langerhanosových buněk, Erdheimovu-Chesterovu nemoc a extrakutánní juvenilní xantogranulom do jedné skupiny nemocí. Obě nemoci mají klonální mutace, postihující geny MAPK signální cesty, a to více než v 80 % případů. Monocyty z periferní krve přitom mívají tu samou mutaci, jaká se popisuje v patologických buňkách [2, 4].

Přelom v léčbě této nemoci přinesla detekce mutace V600E genu BRAF. Tato mutace má za následek konstitutivní aktivaci MAPK signální cesty, které způsobuje malignizace u více typů tumorů. Přítomna je přibližně u poloviny případů LCH. Průkaz BRAF mutace u CD34+ buněk kostní dřeně u některých pacientů s vysoce rizikovou formou nemoci signalizuje, že LCH může být odvozena od hemopoetických progenitorových buněk. Dále asi u 19 % případů byly detekovány mutace MAP2K1 nebo MEK1 kinázy, která také souvisí s MAPK signální cestou. V posledních letech byly popsány mutace i v dalších signálních cestách. Molekulárně biologickou charakteristiku podrobně rozebírá recentní publikace zveřejněná v časopise *Klinická onkologie* 2018 [5, 6].

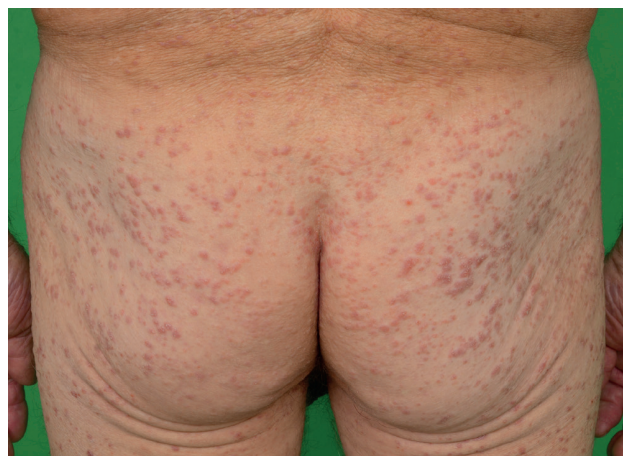Po stanovení diagnózy je vždy třeba stanovit rozsah nemoci a podle toho pak zvolit vhodnou léčbu. Pro dětské pacienty byla publikována mezinárodní doporučení jak pro vyšetření rozsahu nemoci, tak pro léčbu [7, 8]. Pro pacienty s prokázanou mutací BRAF lze po domluvě s pojišťovnou použít vemurafenib, excelentní výsledky podání vemurafenibu popsali i slovenští autoři [9].

Vzácnější než LCH je sarkom z Langerhansových buněk. Je tvořen Langerhansovými buňkami s cytologickými znaky malignity a nezvykle vysokou mitotickou aktivitou včetně mitóz atypických. Eozinofily na pozadí mizí. Imunofenotyp je shodný. Nádor se chová zhoubně [10].

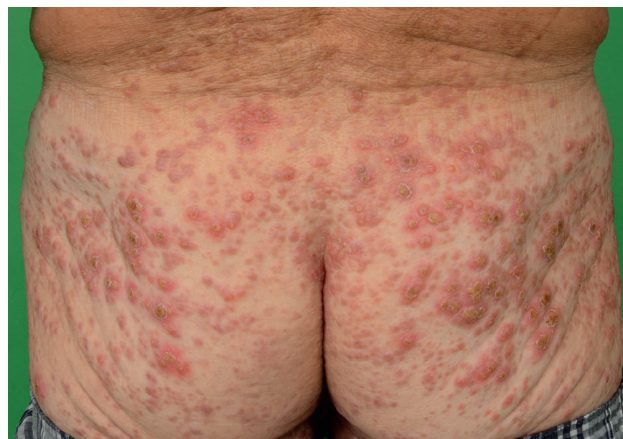Protože se LCH vyskytuje nejčastěji ze všech histiocytóz, budeme se jí podrobněji věnovat v samostatném článku (v příštím čísle *Transfuze a hematologie* dnes, pozn. redakce). Na našem pracovišti za posledních 28 let evidujeme přes 40 osob s diagnózou LCH.

2. Indeterminate-cell histiocytosis

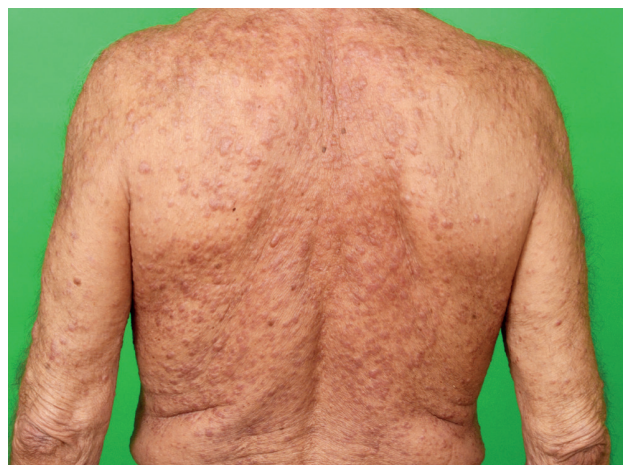Je choroba morfoloicky podobná LCH, odlišit ji lze na základě imunofenotypu. Je podstatně vzácnější



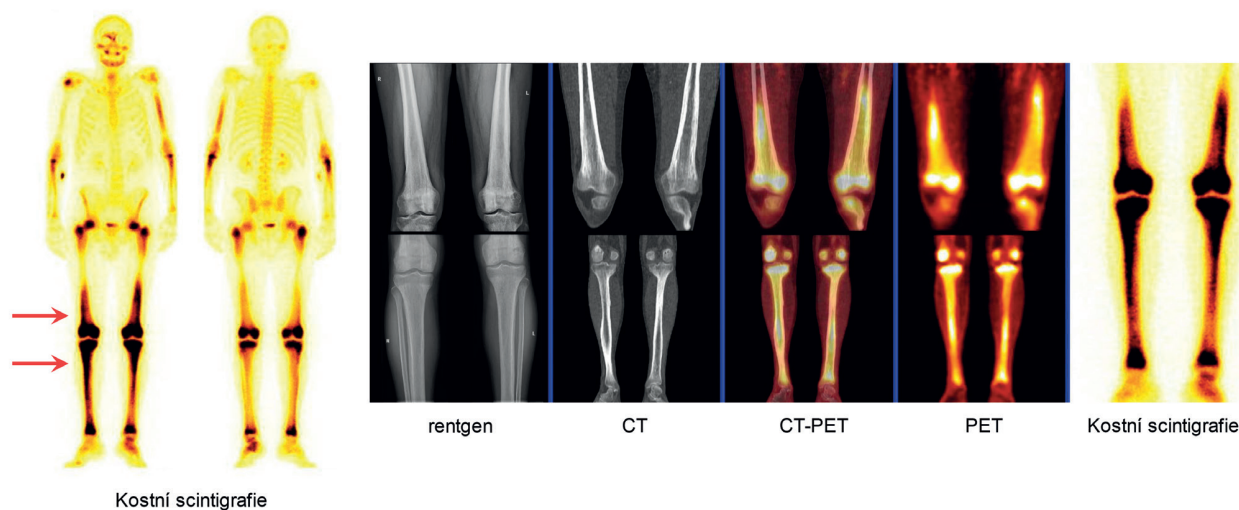
Obr. 1. Kožní projevy *indeterminate-cell histiocytosis* v lednu 2016



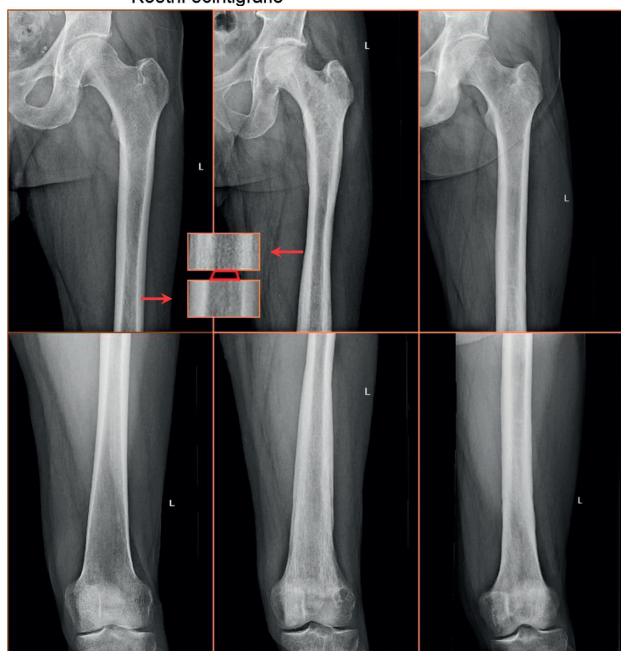
Obr. 2. Vývoj kožních projevů *indeterminate-cell histiocytosis* o 4 měsíce později v dubnu 2016



Obr. 3. Postižení kůže zad při *indeterminate-cell histiocytosis*



Kostní scintigrafie



Fyziologický femur

Femorální osteoskleróza u dvou pacientů

než LCH a postihuje dominantně kůži ve formě makul a papul [11, 12]. Za posledních 28 let jsme se na našem pracovišti setkali s touto diagnózou jen jedenkrát [13]. Kožní postižení u našeho pacienta ilustrují obr. 1–3. Histologické a klinické znaky odlišující LCH a *indeterminate cell histiocytosis* uvádíme v popisu případu [13]

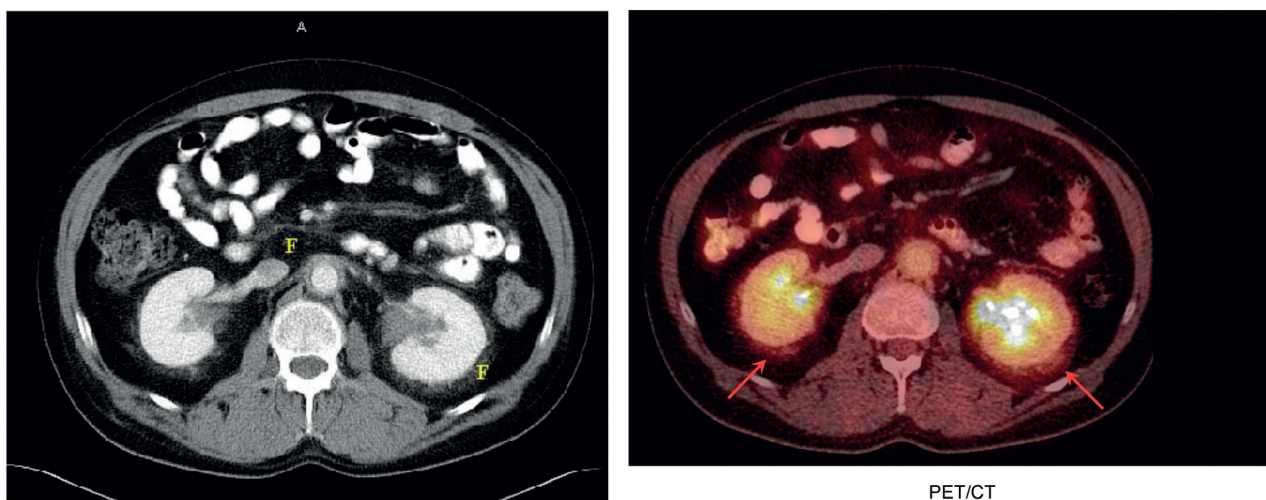
3. Erdheimova-Chesterova choroba

Erdheimova-Chesterova choroba (*Erheim-Chester disease*) je histocytární onemocnění, patřící do skupiny juvenilního xantogranulomu. Choroba se projevuje

Obr. 4. Pro Erdheimovu-Chesterovu nemoc je typická osteoskleróza dlouhých kostí dolních končetin. Velmi dobře ji znázorňuje scintigrafie kostí (radiofarmakum technecium pyrofosfát), ale je velmi dobře prokazatelné pomocí FDG-PET/CT zobrazení, které zobrazí zvýšenou akumulaci fluorodeoxyglukózy ve stejných lokalizacích. Na rentgenovém či CT zobrazení těchto lokalit se zvýšenou akumulací Tc-pyrofosfátu a fluorodeoxyglukózy je pak dobře patrná osteoskleróza.

symetrickou osteosklerózou, postihující diafýzu i metafýzu dlouhých kostí, šetřící epifýzy. Radiologický nález je pro tuto nemoc patognomický. Nicméně 5–8 % pacientů může mít také postiženy ploché kosti. Erdheimova-Chesterova choroba představuje vlastně systémovou formu xantogranulomatózního onemocnění.

Patologické infiltráty tvoří pěníte histiocyty, histiocyty s eozinofilní cytoplazmou a příměs malých reaktivních lymfocytů, plazmocytů a neutrofilů. Jsou i případy, kdy dominuje neurčitá fibróza. Nález připomíná zánět nebo reparativní změny. Diagnosticky cenné jsou vícejaderné buňky Toutonova typu s věnečkem jader kolem eozinofilního středu a lemem pěníte cytoplazmy na periferii. Histiocyty jsou pozitivní s markery CD68, CD163 a faktorem XIIIa, negativní s S100, CD1a a langerinem. Diferenciální diagnostika je široká a zahrnuje histiocytózu z Langerhansových buněk, obrovskobuněčné kostní léze, chronické sklerotizující a hnisavé záněty, xantomy a specifické záněty (lepru, mykobakteriálu). Malá biopsie může být nevýtežná. Patolog musí být klinikem podrobně informován o podezření na toto vzácné onemocnění včetně radiologického nálezu. Nemoc je považována za blízkou formu juvenilního xantogranulomu, histologicky jsou obě jednotky identické. V předcházející WHO klasifikaci byla proto zařazena do kapitoly juvenilní xantogranulom [14].



Obr. 5. Erdheimova-Chesterova nemoc způsobuje fibrotizaci v oblasti retroperitonea, zejména perirenálně. Vlevo na klasickém CT snímku jsou místa s fibrotickými změnami označena písmenem F, vpravo na FDG-PET/CT zobrazení jsou místa perirenální fibrózy označena šipkami. Perirenální fibróza je pro Erdheimovu-Chesterovu chorobu typická.

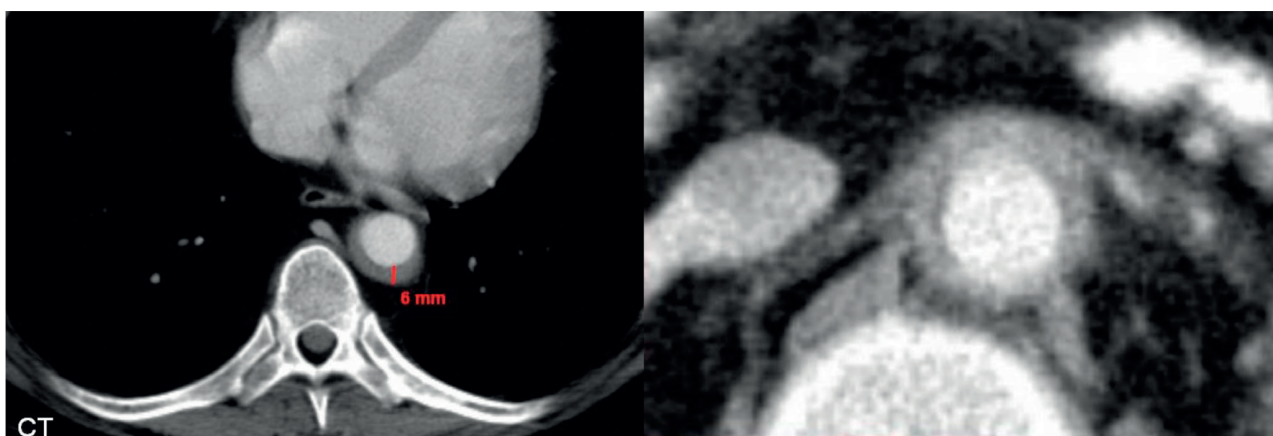
Mimokostní postižení je u této nemoci popisováno v 50 % případů. Byly popsány následující komplikace: postižení hypotalamu s následným diabetem insipidem a hypopituitarismem, retroperitonální infiltrace s postižením ledvin s perirenální fibrózou, případy s ložisky na očních víčkách vzhledu xantomů, exoftalmus, a také postižení plic a velkých cév se zesílením cévní stěny. Plicní fibróza s dušností a srdeční selhání jsou nejčastější příčiny úmrtí. Neurologické postižení může způsobovat ataxii či parézy. Charakteristické nálezy na zobrazovacích vyšetřeních ilustrují obr. 4-7.

Xantogranulomatózní proces při Erdheimově-Chesterově nemoci může mimo viscerální orgány či

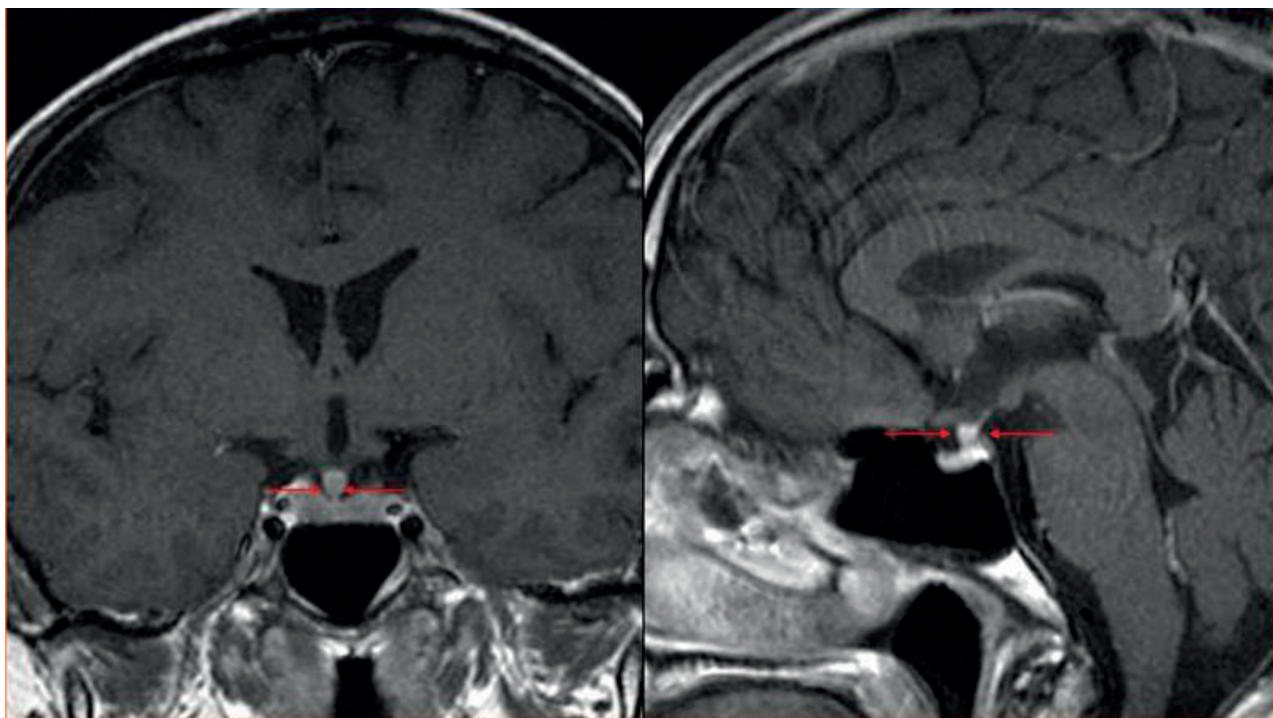
kosti postihovat také kůži, dutinu orbity či paranazální dutiny.

Klinicky se nemoc projevuje bolestmi končetin a může způsobit klasické zánětlivé projevy zvané v tomto případě „B-symptomy“, úbytek hmotnosti, subfebrilie či febrilie, noční pocení, patologickou únavu. Laboratorně tomu odpovídají vysoké hodnoty CRP obvykle s normální hodnotou prokalcitoninu.

Průběh nemoci je velmi individuální a odpovídá stupni poškození organismu, nezřídka byl popsán fatální konec [15]. Někteří autoři popisují současný výskyt Erdheimovy-Chesterovy nemoci s myeloidními neoplazmi [2, 16].



Obr. 6. Fibrotické změny u Erdheimovy-Chesterovy nemoci postihují také cévní stěny. Ilustruje to zobrazení aorty se zesílenou cévní stěnou.



Obr. 7. CT zobrazení mozku
Šípky ukazují zesílení stopky hypofýzy u pacienta s Erdheimovou-Chesterovou nemocí, tedy stejné postižení k jakému dochází u pacientů s histiocytózou z Langerhansových buněk. Tato infiltrace má za následek diabetes insipidus.

V léčbě této nemoci byly testovány všechny dostupné léky, nejvíce zřejmě interferon alfa a nyní v případně prokázané mutace BRAF pak Vemurafenib [17, 18].

Za posledních 28 let jsme se touto diagnózou setkali jen 2krát.

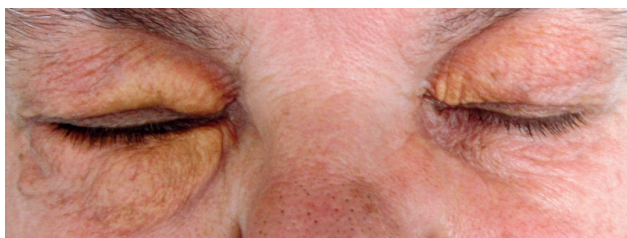V jednom případně léčba založená na kladribinu vedla k dlouholeté kompletní remisi, v druhém případě pouze k parciální remisi a tento pacient je na udržovací léčbě preparátem anakinra (preparát Kineret) [19–22].

4. Kožní a mukokutánní histiocytózy

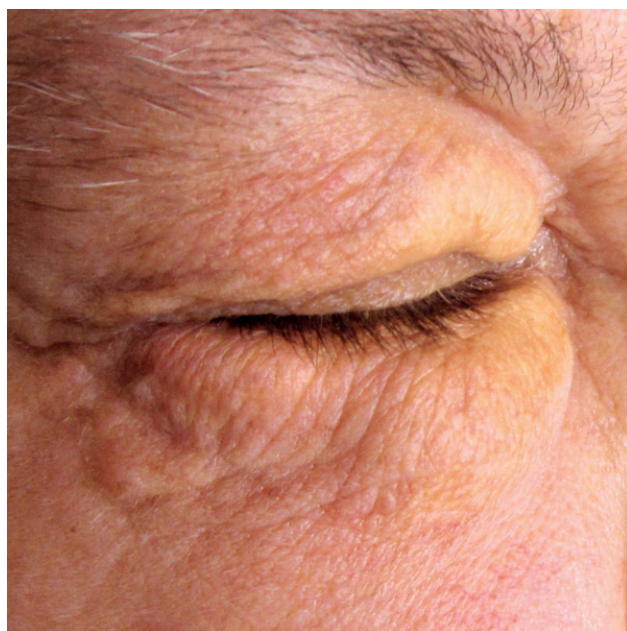
Working Party of Histiocyte Society dále definuje kožní a mukokutánní formy a vytváří označení kožní formy xantogranulomových chorob. U dětí tyto formy spontánně mizí. Pro jednotlivé klinické formy byla vyvinuta speciální označení, která uvádíme v přehledu v tabulce 2. Při výjimečnosti těchto chorob je těžké se v nich orientovat a zřejmě častěji než hematologové s nimi přicházejí do kontaktu kožní specialisté a v případě periorbitální lokalizace oční lékaři.

Tab. 2. Non-LCH histiocytózy kůže a sliznic podle klasifikace *Histiocyte Society* [2]

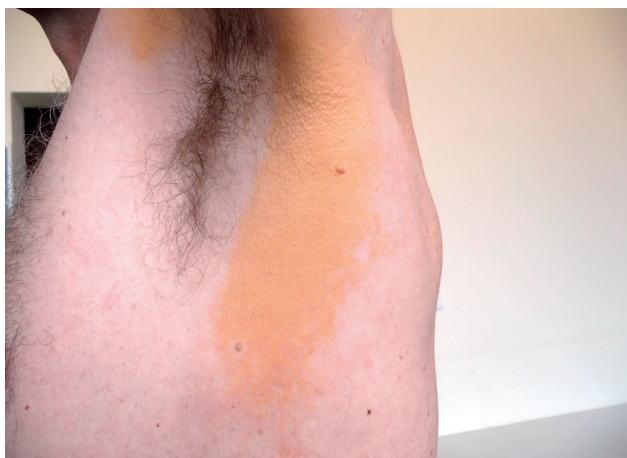Rodina xantogranulomových onemocnění	Juvenilní xantogranulom (JXG)
	Xantogranulom dospělých (AXG)
	Solitární retikulohistiocytom (SRH)
	Benigní cefalická histiocytóza (BCH)
	Generalizovaná eruptivní histiocytóza (GEH)
	Progresivní nodulární histiocytóza (PNH)
Nexantogranulomová skupina	Kožní Rosaiova-Dorfmanova choroba (RDD)
	Nekrobiotický xantogranulom (NXG)
	Kožní histiocytóza nespecifikovaná
Kožní non-Langerhans cell histiocytózy se systémovým postižením	Xantogranulom
	Multicentrická retikulohistiocytóza (MRH)



Obr. 8. Periokulární xantogranulom u pacientky s nízkou koncentrací monoklonálního imunoglobulinu



Obr. 9. Periokulární xantogranulom u pacientky s nízkou koncentrací monoklonálního imunoglobulinu a nově vzniklým astmatem



Obr. 10. Xantoma planum u pacienta s desetiletou stabilní nízkou koncentrací monoklonálního imunoglobulinu

Juvenilní xantogranulom (synonymum névo-xantoendoteliom) je častý kožní tumorek u malých dětí. Vypadá jako solitární červenožlutý nebo žlutý uzel na kůži hlavy, krku a trupu. Histologicky je pod epidermis neostře ohraničené ložisko smíšené stavby, z jednojaderných okrouhlých histiocytů s eozinofilní, vakuolizovanou i pěnitou cytoplazmou, vřetenitých histiocytů a vícejaderných Toutonových buněk. Na pozadí jsou malé lymfocyty a neutrofilny. Mnohočetné, gigantické, hluboké, viscerální a diseminované formy jsou mikroskopicky podobné, ale mnohem vzácnější. Podtypem je pak nekrobiotický xantogranulom, který je velmi často spojen s přítomností monoklonálního imunoglobulinu.

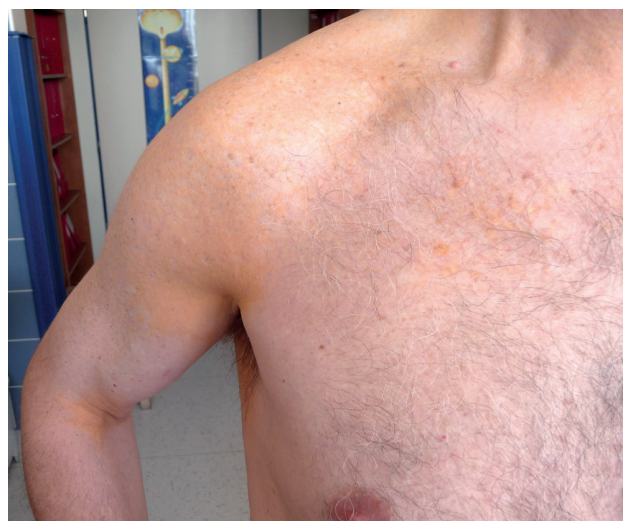Nemoc probíhá indolentně, ale setkali jsme se s pacientkou, u níž postižení víček a snaha o operační řešení způsobily lagoftalmus a oboustrannou slepotu. Někdy se pro ploché morfy užívá termínu xanthoma planum, pro indurované morfy pak xanthogranuloma [23-34].

Za posledních 28 let jsme se setkali s periorbitálními xantogranulomy celkem 3krát a v jednom případě šlo o velké ploché plochy xantogranulomu na trupu v souvislosti s monoklonální gamapatií, která trvá bez vývoje již druhé desetiletí [35, 36] – viz obr. 8-11.

Koncentrace cholesterolu a triglyceridů byly při dolní hranici fyziologického rozmezí.

5. Rosaiova-Dorfmanova nemoc

Pro podrobnosti odkazujeme na náš recentní přehledný článek [38]. Formy Rosaiovy-Dorfmanovy nemoci uvádí tabulka 3.



Obr. 11. Xantoma planum u pacienta se stabilní nízkou koncentrací monoklonálního imunoglobulinu po dobu posledních 10 let

Tab. 3. Formy Rosaiovy-Dorfmanovy nemoci (*Rosai-Dorfman Disease – RDD*) podle klasifikace *Histocyte Society* [2]

Familiární RDD	Celkem 3 familiární formy
Nodální (klasická) RDD	Bez <i>IgG4 related disease</i>
	S <i>IgG4 related disease</i>
Extranodální RDD	Kostní forma RDD
	CNS forma RDD bez <i>IgG4 related disease</i>
	CNS forma s <i>IgG4 related disease</i>
	Postižení jednoho orgánu vyjma lymfatických uzlin, kůže a CNS, s <i>IgG4 related disease</i> nebo bez <i>IgG4 related disease</i>
RDD asociovaná s neoplazií	Asociace s leukemií, nebo lymfomy či LCH nebo ECD
RDD asociovaná s poruchou imunity	RDD asociovaná se systémovým lupusem RDD asociovaná s idiopatickou juvenilní artritidou RDD asociovaná s autoimunitní anémií RDD asociovaná s infekcí HIV

6. Maligní histiocytární choroby

Do skupiny maligních chorob, odvozených od histiocytů podle WHO patří:

- histiocytární sarkom,
- sarkom z folikulárních dendritických buněk,
- sarkom z interdigitujících dendritických buněk,
- fibroblastický retikulární tumor.

Před zavedením imunofenotypizace byla diagnóza maligní histiocytózy stanovena mnohem častěji, protože četné B- i T-buněčné lymfoproliferace byly považovány za histiocytární malignity. V současné době jsou patologie diagnostikovány velice zřídka.

Přibližně třetina histiocytárních sarkomů se manifestuje lokalizovanou lymfadenopatií, třetina se manifestuje kožními ložisky (solitární či mnohočetná) a poslední třetina vzniká extranodálně, často v oblasti zažívacího traktu.

Někteří nemocní mají systémové postižení s mnohočetnými ložisky, jehož popis se může shodovat s dřívějšími popisy maligní histiocytózy. WHO klasifikace by nyní pro tento stav použila termínu generalizovaná či diseminovaná forma histiocytárního sarkomu.

6. 1. Lokalizovaný histiocytární sarkom

Tato jednotka je odvozena od fagocytujících mononukleárních buněk ve stadiu tkáňové fixace a diferenciace, tj. zralých makrofágů. Může vzniknout jak v kůži, tak zažívacím traktu či v kostech. Za posledních 28 let jsme se setkali s 2 případy lokalizovaného histiocytárního sarkomu, kdy po radikálním operačním odstranění a lokální radioterapii se podařilo onemocnění eliminovat.

6. 2. Diseminovaný histiocytární sarkom, synonymem maligní histiocytóza

Někteří pacienti s histiocytárním sarkomem mají mnohočetné postižení včetně hepatomegalie a spleno-

megalie, což odpovídá staršímu popisu maligní histiocytózy. Tento termín se dnes již nepoužívá a místo něj se používá termín diseminovaný histiocytární sarkom [39–41].

Tato diseminovaná forma histiocytárního sarkomu je velmi agresivně probíhající nemoc. Klinické příznaky se podobají projevům lymfoblastické leukémie s generalizovaným postižením orgánů. Maligní histiocytózu velmi často provází vysoké horečky nad 39 °C, splenomegalie (100 %), lymfadenopatie (92 %), hepatomegalie (67 %). Mohou však být infiltrovány i jiné orgány, například plíce, mozek, kůže, což k výše uvedeným příznakům může přidat dušnost či bolesti hlavy. Někdy způsobuje osteolýzu a s ní spojené bolesti kostí. Kožní manifestace může nabývat různých podob, od benigně vyhlížejícího exantému až po četné kožní tumory trupu a končetin. Postižení střeva se často tumorově obstrukčními příznaky.

Nemoc charakterizují následující laboratorní změny: trombocytopenie (92 %), anémie (92 %), leukocytopenie (67 %). V biochemickém vyšetření se u těchto pacientů velmi často detekují vysoké hodnoty LDH a bilirubinu, přičemž jaterní enzymy a renální funkce bývají jen nepatrně zhoršené. Nepravidelně se vyskytuje zvýšení ACE-inhibitoru (*Angiotensin Converting Enzyme Inhibitor*) a TNF (*Tumor Necrosis Factor*).

Při postižení CNS lze často nalézt v mozkomíšním moku patologické fagocyující neoplastické histiocyty [42].

Vyšetření kostní dřeně metodou trepanobiopsie je nejpřístupnější cestou ke zjištění diagnózy. Je však nutno upozornit na skutečnost, že první vzorky mohou být hodnoceny jako negativní a teprve při výraznější infiltraci se podaří identifikovat proliferující anaplastické histiocyty.

Nádorovou populaci tvoří velké atypické buňky rostoucí v plochách. V uzlinách se mohou šířit sinusy. Buňky jsou oválné, nepravidelné nebo větvenité s velkými hyperchromními jádry. Cytoplazma je eozinofilní i slabě vakuolizovaná, hemofagocytóza není typická. Některé buňky jsou vícejaderné nebo vyložené bizarní. Nenádorovou příměs reprezentují malé lymfocyty, neutrofilny, eozinofily a blandní histiocyty. V některých případech převládají a vlastní nádorové buňky překryjí. Histologická diagnostika je velmi obtížná. Nádor se totiž v základním barvení podobá jak velkobuněčným lymfomům (ALCL, DLBCL aj.), tak nediferencovanému karcinomu, melanomu, větvenobuněčnému nebo pleomorfnímu sarkomu. Jedině široký panel protilátek dokáže tyto jednotky vyloučit. Musí být pozitivní alespoň některé histiocytární znaky (CD68, CD163, lysozym, CD4). Komplikované je také odlišení myelosarkomu, v čemž může pomoci klinická anamnéza. Klinicky se tyto histocytární sarkomy chovají velmi agresivně, asi v 70 % je nemoc rozpoznána v generalizovaném stadiu (III a IV), a proto asi 60 % nemocných zemře v průběhu léčby na progresi nemoci.

Pro léčbu diseminované formy histiocytárního sarkomu (postaru maligní histiocytózy) se používají stejná cytostatická schémata jako pro léčbu agresivních lymfomů.

Také u maligní histiocytózy či histiocytárního lymfomu lze použít k léčbě cladribin neboli 2-chlorodeoxyadenosin [43–45]. Ojedinelé případy maligní histiocytózy diagnostikové na našem pracovišti měly vždy velmi agresivní průběh a malou léčebnou odpověď [46].

6. 3. Sarkom z folikulárních dendritických buněk

Sarkom z folikulárních dendritických buněk často (asi ve dvou třetinách případů) tvoří lokalizovanou lymfadenopatii, která má tendenci k lokálním recidivám po léčbě. Méně často vzniká primárně extranodálně, a to v jakékoliv lokalizaci, například v tonzile. Tendence k diseminaci není velká.

Některí autoři uvádějí, že v 10–20 % je tento typ tumoru asociován s hyalinně-vaskulárním typem Castlemanovy nemoci. Pro sarkom z folikulárních dendritických buněk je typická pomalu rostoucí nádorová masa bez přítomnosti systémových příznaků. Sarkom z folikulárních dendritických buněk se chová indolentně, jako low grade sarkom [47–49].

Nádor je tvořen protáhlými nebo ovoidními buňkami, které rostou ve svazcích, vírech nebo se rohožovitě proplétají. Jádra jsou oválná a chromatin bledý. Buňky nemusí být výrazně atypické, počet mitóz je také variabilní. Mezi větvenitými buňkami jsou roztroušeny malé

lymfocyty. Buňky sarkomu lze při imunohistochemickým vyšetření potvrdit podle markerů folikulárních dendritických buněk (CD21, CD23 a CD35).

Většina nemocných je léčena i vyléčena kompletní chirurgickou resekci s nebo bez adjuvantní chemoterapie a radioterapie. Lokální recidivy se vyskytují asi v 50 % případů a metastázy asi u 25 % případů. Asi 10–20 % nemocných s tímto typem tumoru mu po delším boji (léčbě) podlehnou [50–52].

6. 4. Sarkom z interdigitujících dendritických buněk

Sarkom z interdigitujících dendritických buněk je velmi vzácné onemocnění. Může vzniknout primárně v uzlině, ale i kůži a v měkkých tkáních. Byly také popsány různé formy viscerálního postižení. Nemoc se většinou projeví symptomatickou nádorovou masou, klasické B-symptomy jsou popisovány spíše výjimečně [53, 54].

Nádorové buňky jsou větvenité, s popraškem malých T lymfocytů a plazmocytů. Bez imunohistochemie jej nelze rozpoznat od sarkomu z folikulárních dendritických buněk, CD21 i CD23 jsou však negativní. Pozitivní bývá vimentin, S100 a slabě CD68.

Zásadní pro léčbu je možnost provedení totální resekce. Pokud to není možné, používají se stejné chemoterapeutické režimy jako pro léčbu ne Hodgkinových lymfomů. Uvádí se, že efekt samotné chemoterapie není tak dobrý, jako je u maligních lymfomů. Transplantace kostní dřeně je proto vždy ke zvážení, pokud není možná radikální operace a odstranění patologické masy. Prognóza této nemoci je v případě nemožnosti radikální operace nepříznivá [55, 56].

Na našem pracovišti jsme léčili mladého muže s interdigitujícím dendritickým sarkomem dolní končetiny, který byl rezistentní ke klasické i vysokodávkované chemoterapii BEAM s podporou autologní transplantace krvetvorných buněk a svému onemocnění nakonec podlehl [57, 58].

7. Hemofagocytární lymfohistiocytóza

7. 1. Patofyziologie hemofagocytární lymfohistiocytózy

Hemofagocytární lymfohistiocytóza představuje reaktivní zmnožení lymfocytů a histocytů s probíhající hemofagocytózou. Existuje familiární forma této nemoci s prokázanou mutací více než dvou genů, z nichž každý narušuje cytotoxickou funkci NK- a T-buněk. Defekt NK- a T-buněk má klíčovou roli pro uvedenou poruchu. A dále byla definována podobná jednotka – syndrom aktivace makrofágů, včetně diferenciálně diagnostických postupů [59].

Získané formy se mohou vyskytnout u osoby s vrozenou nebo získanou poruchou imunity. Vyvolávající stimulem pak může být infekce. Podmínkou, aby tato získaná forma mohla vzniknout, je však výrazný defekt NK- a T-buněčné imunity.

Hereditární i získané formy se klinicky velmi podobají, a proto se pro ně používá společný termín hemofagocytární lymfohistiocytóza. Společným jmenovatelem je narušená cytotoxická funkce lymfocytů, vedoucí k přetrvávající aktivitě imunitního systému, tedy k proliferaci a akumulaci lymfocytů a histiocytů v postižených orgánech.

Familiární hemofagocytující lymfohistiocytóza je jednotka, u níž byla prokázána mutace různých genů, které jsou důležité pro cytotoxickou funkci T- a NK-buněk.

První byla popsána mutace genu pro perforin, další pak byla mutace genu *Munc 13-4*, která způsobuje defektní fúzi cytoplazmatických granulí. Následovalo odhalení dalších genů, *unc13d*, *syntaxin 11*. Také vrozené defekty imunity predisponují pro tuto nemoc (Chédiak Higashi syndrom, Griscelli syndrom 2 a na X chromozom vázaný lymfoproliferativní syndrom) [60].

V případě získaného hemofagocytárního syndromu byla prokázána excesivní tvorba cytokinů normálními nebo maligními T-lymfocyty. Kontinuálně zvýšená produkce určitých cytokinů pak indukuje hemofagocytární syndrom. Důkazem excesivní imunitní stimulace je zvýšená hladina solubilního receptoru IL-2 u pacientů s aktivní nemocí [61].

Příznaky a jejich příčiny shrnuje tabulka 4.

Tab. 4. Patofyziologie hemofagocytující lymfohistiocytózy

Příznak	Příčina
Horečka	Zvýšená produkce IL-1 a IL-6
Pancytopenie	<i>Tumor necrosis factor alfa</i> (TNF alfa)
	Interferon gama
	Hemofagocytóza
Vysoké triglyceridy	INF alfa snižuje aktivitu lipoproteinové lipázy
Nízký fibrinogen	Zvýšená aktivita plazmonogenaktivátoru a z toho plynoucí hyperfibrinolýza
Vysoká koncentrace solubilního receptoru IL-2 (sCD25)	Aktivované lymfocyty
Hepatosplenomegalie	Orgánová infiltrace lymfocyty a histiocyty
Zvýšené transaminázy	
Zvýšený bilirubin a LDH	
Neurologické symptomy	

Charakteristickým nálezem v biopsii lymfatických uzlin je deplece lymfocytů a široké, jakoby prázdné sinusy s velkými makrofágy. Ty při podrobném cytologickém hodnocení vykazují známky aktivace, je zvýšeno množství cytoplazmy a je zřetelná fagocytóza erytrocytů, leukocytů, krevních destiček a jejich fragmentů. V postižených orgánech je vždy smíšená lymfo-histiocytární infiltrace. Výrazná histiocytární proliferace je zřetelná v celém retikuloendoteliálním systému, nejvíce je postižena kostní dřevě, červená pulpa sleziny, jaterní sinusy a lymfatické uzliny. Infiltrace kostní dřevě je vždy zřetelná u hemofagocytující lymfohistiocytózy spojené s infekcí, ale může být opožděná v případě familiární formy, kdy iniciální histologie kostní dřevě může prokázat hyperplazii červené krvetvorby bez hemofagocytózy. Je proto vhodné biopsovat i jiné tkáně a orgány.

Musíme upozornit, že hemofagocytóza není nález zcela specifický pro HLH. Může doprovázet i jiné stavy s aktivací retikuloendoteliálního systému tj. sepsi, hemolytické anémie, podání krevní transfuze a reakci štěpu vůči hostiteli (GvHD). Diagnóza HLH se musí zakládat na korelaci projevů klinických, biochemických, imunologických a morfologických. V doporučeních je požadováno splnění 5 z 8 vyjmenovaných diagnostických kritérií (viz tabulka 5), hemofagocytóza je pouze jedním z nich.

Podle souvislosti lze hemofagocytární lymfohistiocytózu dělit do tří až čtyř skupin:

- Familiární erytrofagocytární lymfohistiocytóza
- Hemofagocytární lymfohistiocytóza asociovaná s infekcí
- Hemofagocytární lymfohistiocytóza asociovaná s maligní neoplazií
- Hemofagocytární lymfohistiocytóza asociovaná s neznámým vyvolávajícím činitelem [62-64].

7. 2. Familiární erytrofagocytární lymfohistiocytóza (FEL)

FEL je vzácné, často fatální multiorgánové onemocnění, postihující játra, slezinu, lymfatické uzliny a centrální nervový systém. Rodinná anamnéza může být pozitivní, choroba má autozomálně recesivní způsob dědičnosti. Choroba se manifestuje u kojenců a batolat. Projevuje se horečkou nejasného původu, úbytkem na hmotnosti, cytopenií a hepatosplenomegalii. Někdy lze detekovat makulopapulární exantem červeno-fialového zbarvení (eflorescence u LCH bývají žluto-hnědé). FEL se obtížně diagnostikuje, neboť první biopsické vyšetření kostní dřevě nezachytí hemofagocytózu. Ta je přítomna až po delším průběhu nemoci, kdy se objevuje také pancytopenie a žloutenka. Diagnóza

Tab. 5. Diagnostická kritéria fagocytární lymfohistiocytózy publikovaná 2007 [73]

Diagnostické znaky hemofagocytární lymfohistiocytózy	Nálezy, které mohou souviset s hemofagocytární lymfohistiocytózou
<p>Klinické</p> <ul style="list-style-type: none"> • Horečka • Splenomegalie 	<p>Klinické</p> <ul style="list-style-type: none"> • Žloutenka • Edémy • Lymfadenopatie • Zvýšení krvácivosti • Vyrážka • Meningeální příznaky, poruchy vědomí, křeče • Akutní selhání jater
<p>Laboratorní</p> <ul style="list-style-type: none"> • Cytopenie 2–3 linií v periferní krvi, které nemají vysvětlení v hypocelulární či dysplastické kostní dřeni, hemoglobin < 90 g/l, trombo < 100 . 10⁹/l, neutropenie < 1 . 10⁹/l • Hypertriglyceridemie nebo hypofibrinogenemie, triglyceridy na lačno > 2–3 mmol/l, fibrinogen < 1,5 g/l, ferritin > 500 µg/l, solubilní CD25 (sCD25) > 2400 U/ml • Silně zmenšená či chybějící NK-buněčná aktivita <p>Histopatologická kritéria Hemofagocytóza v kostní dřeni, slezině či lymfatických uzlinách, není průkaz jiné malignity</p>	<p>Laboratorní</p> <ul style="list-style-type: none"> • Zvýšená koncentrace cirkulujícího receptoru IL-2 • Zvýšený ferritin • Pleiocytóza v mozkomíšním moku • Abnormality jaterních enzymů • Zvýšený bilirubin • Zvýšené hodnoty LDH • VLDL lipoprotein zvýšen • HDL lipoprotein snížen • Aktivita NK-buněk snížena

nemoci je podpořena průkazem laboratorních změn, vysoké hladiny ferritinu, což je vedle triglyceridů velmi jednoduchý a všude dostupný parametr, lymfohistiocytárních infiltrátů a přítomnosti erytrocytofagocytózy ve vzorcích z lymfatických uzlin, sleziny, jater, kostní dřeni, nebo plic a průkaz familiární formy pak na molekulárně genetickém vyšetření [65, 66]. Diagnostická kritéria z roku 2007 uvádí tabulka 5.

Porucha se projeví náhle vzniklými horečkami a postižením výše uvedených orgánů. Možné je i postižení CNS, dezorientace, křeče, porucha vědomí, kóma. Laboratorní vyšetření mohou odhalit hyperlipidemii, hypofibrinogenemii a poruchu buněčné imunity – (snížení aktivity cytotoxicity). Onemocnění je autozomálně recesivně vázané. Průkaz pozitivní rodinné anamnézy může při stanovení diagnózy napomoci. Průběh nemoci je rychlý a velmi často fatální. Brněnští autoři popisují kazuistiku rodiny, v níž první dítě zemřelo v novorozeneckém věku na familiární HLH pod obrazem fulminantního selhání jater. Posmrtně nalezená příčinná mutace genu pro perforin umožnila úspěšné provedení prenatalní diagnostiky v dalším těhotenství, z něhož se narodil zdravý sourozenec [67].

Klasickým lékem je etoposid, dále kortikosteroidy, vinblastin a další formy imunosuprese. Při postižení CNS se intratekálně aplikují steroidy a metotrexát. Novým a velmi účinným preparátem, podobně jako u Langerhansovy histiocytózy, je cladribin. S terapeutickým cílem byla u těchto dětí dělána také splenektomie.

Klasickým léčebným protokolem pro hemofagocytující lymfohistiocytózu, který se používá jak u familiární, tak u nefamiliární formy, je trojkombinace složená z etoposidu, dexametazonu a cyklosporinu. Léčebný protokol: www.histio.org/society/protocols se všemi podrobnostmi. U méně rozvinuté dětské formy je možné použít jen kortikoidy a imunoglobuliny. Alogenní transplantace krvetvorné tkáně je indikována v případech selhání léčby 1. linie.

Formou kazuistik byly popsány případy, kdy pomohl daclizumab, nebo alemtuzumab, či etanercept. Dokonce i aplikace anakinry je zmiňována [68–77].

Uvedená cytostatická léčba má potenciál dosáhnout u dětí zpomalení průběhu, nicméně zastavení procesu a vyléčení se uvedenou chemoterapií nepodaří vždy dosáhnout. Jediným zásadním léčebným postupem je alogenní transplantace. Ta je považována za léčbu volby, pokud je vhodný dárce.

7. 3. Sekundární hemofagocytující lymfohistiocytóza

Sekundární hemofagocytující lymfohistiocytóza, asociovaná s infekcí, byla poprvé popsána při virové infekci u imunokompromitovaného pacienta, později i u řady jiných virových, bakteriálních, mykotických a parazitárních onemocnění, ale i maligních onemocnění [78, 79].

Podmínkou vzniku byl stav imunodeficiency, a to buď vrozeného, získaného či iatrogenního původu. Sekundární hemofagocytující lymfohistiocytózu lze rovněž pozorovat v souvislosti s některými

T-lymfoidními malignitami. Klinická symptomatologie je obdobná jako u familiární erytrofagocytující lymfohistiocytóze. Dominuje horečka, hepatopatie, anémie a koagulopatie. Příčina koagulopatie je zřejmě v infiltraci jater.

Základem pro stanovení diagnózy je biopsie kostní dřeně, v níž jsou benigně vyhlížející histiocytární buňky obsahující fagocytované erythrocyty a další krvinky. Fenotyp a cytochemická charakteristika je shodná s fyziologickými histiocyty a odlišná od maligních histiocytů. Podobný obraz lze nalézt i v uzlinách. V kostní dřeni může být přitom zřetelné zmnožení tvorby jak erythrocytů, tak trombocytů, přičemž v periferní krvi je jich nedostatek a nejsou přítomny specifické protilátky, které by způsobily jejich zánik na autoimunitním podkladě [80]. Velmi podrobný popis případu a hluboký pohled do patofyziologie nemoci uvedli autoři z hematologického pracoviště v Plzni v časopise Vnitřní lékařství 2018 [81].

Sekundární hemofagocytární syndrom tedy není pravou maligní histiocytózou (histiocytárním sarkomem), od které musí být naopak bezpečně odlišen. Uvádíme to proto, že agresivní nástup nemoci může vést ke zmyšlení s maligní histiocytózou (generalizovaným histiocytárním sarkomem) [80, 81].

Léčba se zaměřuje na zvládnutí souběžně probíhající infekce, imunodeficitního stavu, případně vyvolávajícího maligního onemocnění. Pokud nemoc vznikne u pacientů na imunosupresi, je to indikací k přerušení imunosuprese.

V případech asociovaných s maligní nemocí je třeba paralelně s intenzivní symptomatickou léčbou HLH léčit i základní maligní onemocnění [82–86].

8. Kikuchi Fujimoto histiocytární nekrotizující lymfadenitida

Tato nemoc není uvedena ve výčtu histiocytárních onemocnění ani ve WHO klasifikaci ani v klasifikaci *Histiocyte Society*. Jde o reaktivní změny. Tato nemoc do kapitoly histiocytárních onemocnění nepatří, ale protože ve svém názvu nese přídavné jméno „histiocytární“, tak ji stručně zmíníme.

Kikuchi Fujimoto histiocytární nekrotizující lymfadenitida je termín pro *self-limiting* cervikální lymfadenopatii nejasného původu. Předpokládá se, že se jedná o postvirální hyperimunní reakci. Je zde možné spojení s lupus erythematoses a s nespecifickými hyperimunitními reakcemi na různé vyvolávající příčiny. Klinicky se projeví jako zvětšené uzliny, nejčastěji v oblasti krku, případně spojené s horečkou nejasného původu.

Diagnózu lze stanovit pouze histologicky z exstirpované uzliny. V uzlině jsou přítomny ložiska nekrózy,

kteří mohou splývat, agregáty histiocytů a aktivované lymfocyty.

Léčba této nemoci se odvíjí od tíže příznaků. Lehčí příznaky by měla zvládnout nesteroidní antiflogistika, závažnější průběh s horečkami pak léčba glukokortikoidy. Vzhledem k tomu, že podobný obraz může mít i lupusová lymfadenitida, doporučuje se vždy vyšetření cílené na průkaz systémových chorob pojiva [87–90].

ZÁVĚR

Stručně jsme charakterizovali jednotlivé choroby, které současná WHO klasifikace krevních chorob z roku 2017 řadí do skupiny histiocytárních chorob. Popis jednotlivých z nich je uveden v citované literatuře.

LITERATURA

- Pileri SA, Jaffe R, Facchetti F, Jones DM, Jaffe ES. Histiocytic and dendritic cell neoplasms. In: Swerdlow SH, Campo E, Harris NL, et al. WHO classification of the tumours of haematopoietic and lymphoid tissue. Revised 4th edition Lyon, International Agency for Research on Cancer 2017:465–482.
- Emile JF, Ablu O, Fraitag S, et al. Histiocyte Society. Revised classification of histiocytoses and neoplasms of the macrophage-dendritic cell lineages. *Blood* 2016;127(22):2672–2681.
- Vaiselbuh SR, Bryceson YT, Allen CE, et al. Updates on histiocytic disorders. *Pediatr Blood Cancer* 2014;61(7):1329–1335.
- Chen M, Ding C, Lu T, et al. Langerhans cell histiocytosis and Erdheim-Chester disease overlap syndrome with bone marrow involvement and type 2 diabetes mellitus. *Ann Hematol* 2018;97(1):189–192.
- Novosad O, Skrypets T, Pastushenko Y, et al. MAPK/ERK signal pathway alterations in patients with Langerhans cell histiocytosis. *Klin Onkol* 2018;31(2):130–136.
- Diamond EL, Subbiah V, Lockhart AC, et al. Vemurafenib for BRAF V600-Mutant Erdheim-Chester disease and Langerhans cell histiocytosis: Analysis of data from the histology-independent, phase 2, open-label VE-BASKET study. *JAMA Oncol* 2018;4(3):384–388.
- Girschikofsky M, Arico M, Castillo D, et al. Management of adult patients with Langerhans cell histiocytosis: recommendations from an expert panel on behalf of Euro-Histio-Net. *Orphanet J Rare Dis* 2013;8:72.
- Haupt R, Minkov M, Astigarraga I, et al. Euro Histio Network. Langerhans cell histiocytosis (LCH): guidelines for diagnosis, clinical work-up, and treatment for patients till the age of 18 years. *Pediatr Blood Cancer* 2013;60(2):175–184.
- Kolenová A, Bubanská E, Špotová A, et al. Cílená léčba závažnej multisystémovej histiocytózy z Langerhansových buniek. *Pediatr Prax* 2018;19(1):27–31.
- Nakamine H, Yamakawa M, Yoshino T, et al. Langerhans cell histiocytosis and Langerhans cell sarcoma: current understanding and differential diagnosis. *J Clin Exp Hematop* 2016;56(2):109–118.
- Xu XL, Bu WB, Zong WK, Sun JF. Indeterminate cell histiocytosis:

- a case series and review of the literature. *Eur J Dermatol* 2017;27(5):559–561.
12. Rezk SA, Spagnolo DV, Brynes RK, et al. Indeterminate cell tumor: a rare dendritic neoplasm. *Am J Surg Pathol* 2008;32(12):1868–1876.
 13. Adam Z, Ježová M, Šlampa P, et al. Histiocytóza z indeterminovaných buněk – vymizení kožní infiltrace po ozáření elektronovým svazkem a aplikace 2-chlorodeoxyadenozinu: kazuistika. *Vnitř Lék* 2017;63(4):284–288.
 14. Cohen-Aubart F, Emile JF, Carrat F, et al. Phenotypes and survival in Erdheim-Chester disease: Results from a 165-patient cohort. *Am J Hematol*; publikováno elektronicky 2. února 2018; DOI: 10.1002/ajh.25055.
 15. Suzuki H, Wanibuchi M, Komatsu K, et al. Erdheim-Chester disease involving the central nervous system with the unique appearance of a coated vertebral artery. *NMC Case Rep J* 2016;3(4):125–128.
 16. Papo M, Diamond EL, Cohen-Aubart F, et al. High prevalence of myeloid neoplasms in adults with non-Langerhans cell histiocytosis. *Blood* 2017;130(8):1007–1013.
 17. Goyal G, Shah MV, Call TG, Litzow MR, et al. Efficacy of biological agents in the treatment of Erdheim-Chester disease. *Br J Haematol*; publikováno elektronicky 30. října 2017; DOI:10.1111/bjh.14997.
 18. Cohen Aubart F, Emile JF, et al. Targeted therapies in 54 patients with Erdheim-Chester disease, including follow-up after interruption (the LOVE study). *Blood* 2017;130(11):1377–1380.
 19. Adam Z, Petrášová H, Řehák Z, et al. Hodnocení pěti let léčby Erdheimovy-Chesterovy nemoci anakinrou. *Vnitř Lék* 2016;62(10):820–832.
 20. Adam Z, Řehák Z, Koukalová R, et al. PET-CT dokumentovaná kompletní remise Erdheimovy-Chesterovy nemoci, trvající více než 4 roky od zahájení léčby kladribinem. *Vnitř Lék* 2014;60(5-6):501–511.
 21. Szturz P, Adam Z, Řehák Z, et al. Xanthelasma palpebrarum responding to interleukin-1 blockade. *Intern Med J* 2014;44(6):617–618.
 22. Adam Z, Szturz P, Pour L, et al. Kladribin je vysoce účinný v léčbě histiocytózy z Langerhanosových buněk a vzácných chorob ze skupiny juvenilního xanthogranulomu. *Vnitř Lék* 2012;58(6):455–465.
 23. Luder CM, Nordmann TM, et al. Histiocytosis – cutaneous manifestations of hematopoietic neoplasm and non-neoplastic histiocytic proliferations. *J Eur Acad Dermatol Venereol*; publikováno elektronicky 16. ledna 2018; DOI: 10.1111/jdv.14794.
 24. Mahendran P, Wee J, Chong H, Natkunarajah J. Necrobiotic xanthogranuloma treated with lenalidomide. *Clin Exp Dermatol* 2018;43(3):345–347.
 25. Sagiv O, Thakar SD, Morrell G, et al. Rituximab monotherapy is effective in treating orbital necrobiotic xanthogranuloma. *Ophthalmol Plast Reconstr Surg* 2018;34(1):e24–e27.
 26. Techavichit P, Sothikul D, Chaichana T, et al. BRAF V600E mutation in pediatric intracranial and cranial juvenile xanthogranuloma. *Hum Pathol* 2017;69:118–122.
 27. Fölster-Holst R. Severe systemic juvenile xanthogranuloma is an indication for systemic therapy. *Br J Dermatol* 2017;176(2):302–304.
 28. Wruhs M, Feldmann R, Sawetz I, et al. Necrobiotic xanthogranuloma in a patient with multiple myeloma. *Case Rep Dermatol* 2016;8(3):350–353.
 29. Kusumgar P, Vijaya PH, Monappa V. Adult-onset asthma and periocular xanthogranuloma: A rare case report. *Can J Ophthalmol* 2016;51(6):e168–e171.
 30. Klingner M, Hansel G, Schönlebe J, et al. Disseminated necrobiotic xanthogranuloma. *Hautarzt* 2016;67(11):902–906.
 31. Honda Y, Nakamizo S, Dainichi T, et al. Adult-onset asthma and periocular xanthogranuloma associated with IgG4-related disease with infiltration of regulatory T cells. *J Eur Acad Dermatol Venereol* 2017;31(2):e124–e125.
 32. Miguel D, Lukacs J, Illing T, et al. Treatment of necrobiotic xanthogranuloma - a systematic review. *J Eur Acad Dermatol Venereol* 2017;31(2):221–235.
 33. Maintz L, Wenzel J, Irnich M, et al. Successful treatment of systemic juvenile xanthogranulomatosis with cytarabine and 2-chlorodeoxyadenosine: case report and review of the literature. *Br J Dermatol* 2017;176(2):481–487.
 34. Higgins LS, Go RS, Dingli D, et al. Clinical features and treatment outcomes of patients with necrobiotic xanthogranuloma associated with monoclonal gammopathies. *Clin Lymphoma Myeloma Leuk* 2016;16(8):447–452.
 35. Adam Z, Veselý K, Motyčková I, et al. Oční víčka se žlutými granulomy a kašel. Periokulární xanthogranulom asociovaný s adult-onset astmatem. Popis případu a přehled klinických forem juvenilního xanthogranulomu. *Vnitř Lék* 2012;58(5):365–377.
 36. Adam Z, Zahradová L, Krejčí M, et al. Difúzní ploché normolipemické xanthomatomy a nekrobiotický xanthogranulom asociovaný s monoklonální gamapatií. *Vnitř Lék* 2010;56(11):1158–1168.
 37. Ranganathan S. Histiocytic proliferations. *Semin Diagn Pathol* 2016;33(6):396–409.
 38. Adam Z, Koukalová R, Řehák Z, Čermák A, Krejčí M, Pour L. Neinfekční nemaligní lymfadenopatie – sinusová histiocytóza s masivní lymfadenopatií, nemoc Rosaiova-Dorfmanova. *Transfuze Hematol dnes* 2018;24(3):166–173.
 39. Huhn D. Therapy of malignant histiocytosis. *Haematol Blood Transfus* 1981;27:211–216.
 40. Kommalapati A, Tella SH, Durkin M, et al. Histiocytic sarcoma: a population-based analysis of incidence, demographic disparities, and long-term outcomes. *Blood* 2018;131(2):265–268.
 41. Jiang M, Bennani NN, Feldman AL. Lymphoma classification update: T-cell lymphomas, Hodgkin lymphomas, and histiocytic/dendritic cell neoplasms. *Expert Rev Hematol* 2017;10(3):239–249.
 42. Vokuhl C, Oschlies I, Klapper W, et al. Histiocytic diseases in childhood and adolescence. *Pathologe* 2015;36(5):443–450.
 43. Magro CM, Kazi N, Sisinger AE. Primary cutaneous histiocytic sarcoma: A report of five cases with primary cutaneous involvement and review of the literature. *Ann Diagn Pathol* 2018;32:56–62.
 44. Voruz S, Cairoli A, Naveiras O, et al. Response to MEK inhibition with trametinib and tyrosine kinase inhibition with imatinib in multifocal histiocytic sarcoma. *Haematologica* 2018;103(1):e39–e41.
 45. Iwabuchi H, Kawashima H, Umezu H, et al. Successful treatment of

- histiocytic sarcoma with cladribine and high-dose cytosine arabinoside in a child. *Int J Hematol* 2017;106(2):299–303.
46. Létalová E, Moulis M, Klincová M, et al. Histiocytární sarkom. *Vnitř Lék* 2013;59(12):1117–1122.
47. Chen T, Gopal P. Follicular dendritic cell sarcoma. *Arch Pathol Lab Med* 2017;141(4):596–599.
48. Facchetti F, Lorenzi L. Follicular dendritic cells and related sarcoma. *Semin Diagn Pathol* 2016;33(5):262–276.
49. Li J, Zhou ML, Zhou SH. Clinical and pathological features of head and neck follicular dendritic cell sarcoma. *Hematology* 2015;20(10):571–583.
50. Jain P, Milgrom SA, Patel KP, et al. Characteristics, management, and outcomes of patients with follicular dendritic cell sarcoma. *Br J Haematol* 2017;178(3):403–412.
51. Sasaki M, Izumi H, Yokoyama T, et al. Follicular dendritic cell sarcoma treated with a variety of chemotherapy. *Hematol Oncol* 2017;35(4):905–908.
52. Purkait S, Mallick S, Joshi PP, et al. Retroperitoneal and mediastinal follicular dendritic cell sarcoma: report of 3 cases with review of literature. *Hematol Oncol* 2017;35(3):374–379.
53. Ninkovic S, Cole-Sinclair MF. Interdigitating dendritic cell sarcoma: diagnostic pitfalls, treatment challenges and role of transdifferentiation in pathogenesis. *Pathology* 2017;49(6):643–646.
54. Nguyen CM, Cassarino D. Primary cutaneous interdigitating dendritic cell sarcoma: a case report and review of the literature. *Am J Dermatopathol* 2016;38(8):628–631.
55. Pokuri VK, Merzianu M, Gandhi S, et al. Interdigitating dendritic cell sarcoma. *J Natl Compr Canc Netw* 2015;13(2):128–132.
56. Di Liso E, Pennelli N, Lodovichetti G, et al. Braf mutation in interdigitating dendritic cell sarcoma: a case report and review of the literature. *Cancer Biol Ther* 2015;16(8):1128–1135.
57. Adam Z, Pour L, Veselý K, et al. Interdigitating dendritic cell sarcoma of the leg. *Onkologie* 2009;32(6):364–365.
58. Adam Z, Veselý K, Krejčí M, et al. Interdigitující dendritický sarkom dolní končetiny rezistentní k vysokodávkované chemoterapii BEAM s transplantací autologních hemopoetických kmenových buněk. *Vnitř Lék* 2009;55(2):147–157.
59. Minoia F, Bovis F, Davi S, et al. Development and initial validation of the macrophage activation syndrome/primary hemophagocytic lymphohistiocytosis score, a diagnostic tool that differentiates primary hemophagocytic lymphohistiocytosis from macrophage activation syndrome. *J Pediatr* 2017;189:72–78.
60. Janka GE, Lehmborg K. Hemophagocytic syndromes – an update. *Blood Rev* 2014;28(4):135–142.
61. Lehmborg K, Sprekels B, Nichols KE, et al. Malignancy-associated haemophagocytic lymphohistiocytosis in children and adolescents. *Br J Haematol* 2015;170(4):539–549.
62. Ruscitti P, Rago C, Breda L, et al. Macrophage activation syndrome in Still's disease: analysis of clinical characteristics and survival in paediatric and adult patients. *Clin Rheumatol* 2017;36(12):2839–2845.
63. Grom AA. Primary hemophagocytic lymphohistiocytosis and macrophage activation syndrome: the importance of timely clinical differentiation. *J Pediatr* 2017;189:19–21.
64. Otrrock ZK, Daver N, Kantarjian HM, Eby CS. Diagnostic challenges of hemophagocytic lymphohistiocytosis. *Clin Lymphoma Myeloma Leuk* 2017;17S:S105–S110.
65. Ammann S, Lehmborg K, Zur Stadt U, et al. Effective immunological guidance of genetic analyses exome sequencing in patients evaluated for hemophagocytic lymphohistiocytosis. *J Clin Immunol* 2017;37(8):770–780.
66. Al-Samkari H, Berliner N. Hemophagocytic lymphohistiocytosis. *Annu Rev Pathol* 2018;13:27–49.
67. Henter JI, Horne A, Aricó M, et al. HLH-2004: Diagnostic and therapeutic guidelines for hemophagocytic lymphohistiocytosis. *Pediatr Blood Cancer* 2007;48(2):124–131.
68. Saarela M, Senthil K, Jones J, et al. Hemophagocytic lymphohistiocytosis in 2 patients with multiple sclerosis treated with alemtuzumab. *Neurology* 2018;90(18):849–851.
69. Marsh RA, Allen CE, McClain KL, et al. Salvage therapy of refractory hemophagocytic lymphohistiocytosis with alemtuzumab. *Pediatr Blood Cancer* 2013;60(1):101–109.
70. Machaczka M, Vaktinäs J, Chiang SC, et al. Alemtuzumab treatment for hemophagocytic lymphohistiocytosis. *Nat Rev Clin Oncol* 2010;7(10):596.
71. Strout MP, Seropian S, Berliner N. Alemtuzumab as a bridge to allogeneic SCT in atypical hemophagocytic lymphohistiocytosis. *Nat Rev Clin Oncol* 2010;7(7):415–420.
72. Olin RL, Nichols KE, Naghashpour M, et al. Successful use of the anti-CD25 antibody daclizumab in an adult patient with hemophagocytic lymphohistiocytosis. *Am J Hematol* 2008;83(9):747–749.
73. Makay B, Yilmaz S, Türkyilmaz Z, et al. Etanercept for therapy-resistant macrophage activation syndrome. *Pediatr Blood Cancer* 2008;50(2):419–421.
74. Takahashi N, Naniwa T, Banno S. Successful use of etanercept in the treatment of acute lupus hemophagocytic syndrome. *Mod Rheumatol* 2008;18(1):72–75.
75. Kikuchi H, Yamamoto T, Asako K, et al. Etanercept for the treatment of intractable hemophagocytic syndrome with systemic lupus erythematosus. *Mod Rheumatol* 2012;22(2):308–311.
76. Ramanan AV, Schneider R. Macrophage activation syndrome following initiation of etanercept in a child with systemic onset juvenile rheumatoid arthritis. *J Rheumatol* 2003;30(2):401–403.
77. Divithotawela C, Garrett P, Westall G, et al. Successful treatment of cytomegalovirus associated hemophagocytic lymphohistiocytosis with the interleukin 1 inhibitor – anakinra. *Respirol Case Rep* 2015;4(1):4–6.
78. Ježová M, Gaillyová R. Familiární hemofagocytující lymfohistiocytóza: od autopsie k prenatální diagnóze. *Kazuistika. Cesk Patol* 2017;53(1):29–34.
79. Wang H, Xiong L, Tang W, Zhou Y, Li F. A systematic review of malignancy-associated hemophagocytic lymphohistiocytosis that needs more attentions. *Oncotarget* 2017;8(35):59977–59985.
80. Daver N, McClain K, Allen CE, et al. A consensus review on malignancy-associated hemophagocytic lymphohistiocytosis and macrophage activation syndrome.

- nancy-associated hemophagocytic lymphohistiocytosis in adults. *Cancer* 2017;123(17):3229–3240.
81. Šrámek J, Karvunidis T, Lysák D, Harazim M, Karas M, Jindra P. Hemofagocytární lymfohistiocytóza u dospělých – review a kazuistika. *Vnitřní Lék* 2018;64(3):300–307.
82. Saevels K, Robert D, Van den Broeck S, et al. EBV-associated hemophagocytic lymphohistiocytosis complicated by severe coagulation disorders and opportunistic infections: case report of a survivor. *Clin Case Rep* 2017;6(1):115–118.
83. Bergsten E, Horne A, Aricó M, et al. Confirmed efficacy of etoposide and dexamethasone in HLH treatment: long-term results of the cooperative HLH-2004 study. *Blood* 2017;130(25):2728–2738.
84. Zandvakili I, Conboy CB, Ayed AO, et al. Ruxolitinib as first-line treatment in secondary hemophagocytic lymphohistiocytosis: A second experience. *Am J Hematol*; publikováno elektronicky 8. února 2018; DOI: 10.1002/ajh.25063.
85. Broglie L, Pommert L, Rao S, et al. Ruxolitinib for treatment of refractory hemophagocytic lymphohistiocytosis. *Blood Adv* 2017;1(19):1533–1536.
86. Lorenz F, Klimkowska M, Pawłowicz E, et al. Clinical characteristics, therapy response, and outcome of 51 adult patients with hematological malignancy-associated hemophagocytic lymphohistiocytosis: a single institution experience. *Leuk Lymphoma* 2018;3:1–11.
87. Pepe F, Disma S, Teodoro C, et al. Kikuchi-Fujimoto disease: a clinicopathologic update. *Pathologica* 2016;108(3):120–129.
88. Mathew LM, Kapila R, Schwartz RA. Kikuchi-Fujimoto disease: a diagnostic dilemma. *Int J Dermatol* 2016;55(10):1069–1075.
89. Cuglievan B, Miranda RN. Kikuchi-Fujimoto disease. *Blood* 2017;129(7):917–918.
90. Szturz P, Adam Z, Chovancová J, et al. Cytokine analysis in a patient with relapsing Kikuchi-Fujimoto disease. *Leuk Lymphoma* 2012;53(4):743–745.

Podíl autorů na přípravě rukopisu

- ZA a LP** – odpovídají za úhel pohledu klinického lékaře
MJ – odpovídá za úhel pohledu patologa
JN – odpovídá za uvedené zobrazovací vyšetření CT a MR
ZŘ – odpovídá za uvedené zobrazovací vyšetření pomocí radioizotopů

Čestné prohlášení

Autoři práce prohlašují, že v souvislosti s tématem, vznikem a publikací tohoto článku nejsou ve střetu zájmů a vznik ani publikace článku nebyly podpořeny žádnou farmaceutickou firmou.

Doručeno do redakce dne 30. 4. 2018.

Přijato po recenzi dne 12. 11. 2018.

Doc. MUDr. Luděk Pour, Ph.D.

Interní hematologická a onkologická klinika
 Fakultní nemocnice Brno
 Jihlavská 340/20
 625 00 Brno
 e-mail: pour.ludek@fnbrno.cz