proLékaře.cz | 20.10.2026

doi: 10.48095/cctahd20233S22

Hodnocení krevního obrazu a přítomnost schistocytů v nátěru krve

Evaluation of blood counts and schistocytes in the peripheral blood smear

Mikulenková D.
Ústav hematologie a krevní transfuze

SOUHRN: Mikroskopické hodnocení nátěru krve je základním vyšetřovacím postupem, který může pomoci při pátrání po příčině patologických hodnot v krevním obraze. Nadměrná přítomnost schistocytů a zároveň anémie a trombocytopenie v hodnotách krevního obrazu jsou varovnými ukazateli možné přítomnosti mikroangiopatické hemolytické anémie. Na tyto nálezy navazují další vyšetřovací postupy, které určí příčinu těchto změn a stanoví správnou diagnózu. Referenční mez pro přítomnost schistocytů v nátěru krve je nově definovaná pro dospělé, nedonošené děti a pro pacienty po transplantaci buněk hematopoetické tkáně. Článek vychází z revidovaného doporučení České hematologické společnosti, z doporučení Mezinárodní rady pro standardizaci v hematologii a z vlastních laboratorních zkušeností.

KLÍČOVÁ SLOVA: schistocyt – mikroangiopatická hemolytická anémie – trombotická mikroangiopatie

SUMMARY: Microscopic evaluation of the peripheral blood smear is a basic examination that can help uncover the cause of pathological values in the blood count. Excess schistocytes, as well as anaemia and thrombocytopenia, warn of the possible presence of microangiopathic haemolytic anaemia. These findings are followed by other tests to determine the cause of these changes and establish the correct diagnosis. The reference limit for schistocytes in peripheral blood smears has been newly defined for adults, premature infants and haematopoietic tissue cell transplant recipients. The article is based on the revised recommendations of the Czech Society of Haematology (CHS), the recommendations of the International Council for Standardization in Haematology and our own laboratory experience.

KEY WORDS: schistocyte – microangiopathic haemolytic anaemia – thrombotic microangiopathy

ÚVOD

Vyšetření krevního obrazu na hematologickém analyzátoru je základním laboratorním vyšetřením. Anémie a trombocytopenie u poprvé vyšetřených vzorků může upozornit na diagnózu trombotické mikroangiopatie (TMA). Laboratoř u takového vzorku musí provést nátěr a zhodnotit morfologii erytrocytů; v případě přítomnosti schistocytů jako jediné, či dominující, jednoznačně definované tvarové odchylky je toto podezření vysoce suspektní na TMA a laboratoř je povinna tento nález okamžitě nahlásit ordinujícímu lékaři.

Schistocyty jsou fragmentované, mechanicky poškozené erytrocyty cirkulující v krvi; jejich název je řeckého původu a vznikl spojením dvou řeckých slov, a to *schistos*, tzn. rozdělený, a *kytos*, tzn. buňka. Mechanická fragmentace erytrocytů je obecně způsobena dvěma postupy; buď jsou erytrocyty rozbity o fibrinová vlákna, která se v rámci různých onemocnění vytvořila na endoteliálním povrchu v mikrocirkulaci, a/nebo jsou erytrocyty mechanicky poškozeny při abnormalitách kardiovaskulárního systému ve vysokotlakém řečišti, či při nadměrné turbulenci. V prvním případě toto mechanické poškození erytrocytů vede k intravaskulární hemolýze, k tzv. mikroangiopatické hemolytické anémii (MAHA), u které jsou kromě přítomnosti četných schistocytů zvýšené hodnoty bilirubinu a laktátdehydrogenázy, je snížená hladina haptoglobinu, je přítomen cirkulující volný hemoglobin a zároveň nejsou přítomny známky autoimunitní hemolytické anémie (AIHA); je tedy negativní přímý antiglobulinový test (PAT). TMA je soubor onemocnění se společným obecným patofyziologickým základem, kdy kromě MAHA je přítomna ještě trombocytopenie, která vede k závažnému krvácení a jejíž příčinou je vychytáváni destiček na vzniklých mikrotrombech. V rámci vzniklé okluze mikrocirkulace se dále klinicky projevuje ischemie orgánů (mozek, ledviny, srdce). Do obecné diagnózy TMA patří několik definovaných diagnóz, které se liší klinickými projevy a terapeutickým přístupy (trombotická trombocytopenická

proLékaře.cz | 20.10.2026

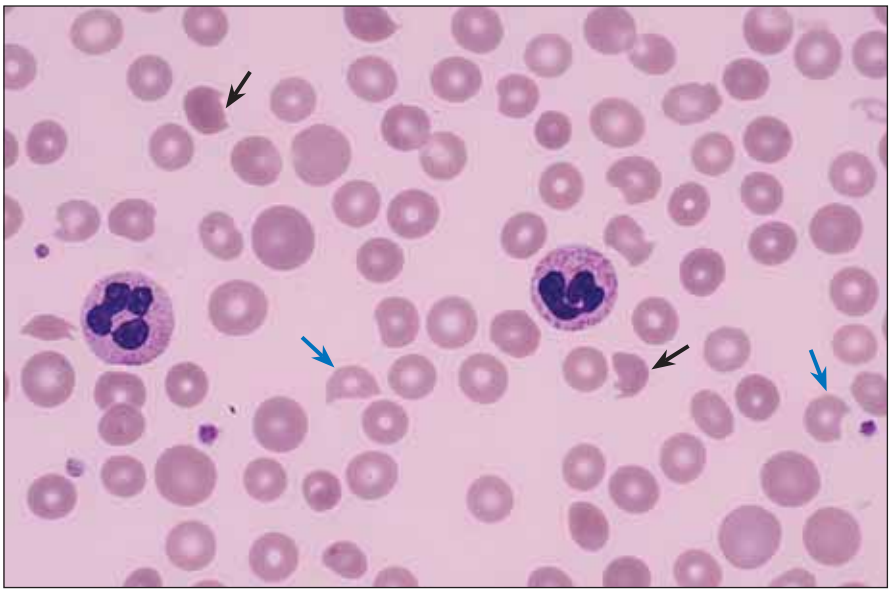

Obr. 1. Schistocyty v nátěru periferní krve jsou definovány specifickými morfologickými kritérii. Jsou vždy menší než okolní nepoškozené erytrocyty a chybí jim centrální projasnění (černá šipka), či je toto projasnění slabší intenzity (modrá šipka).

purpura (TTP), hemolyticko-uremický syndrom (HUS), či jeho atypická forma (aHUS), a další onemocnění.

Mezinárodní rada pro standardizaci v hematologii (ICSH) zveřejnila v roce 2012 doporučení pro identifikaci, kvantifikaci a diagnostickou hodnotu schistocytů [1], které v rámci přezkumu účinnosti a klinické užitečnosti v roce 2021 revidovala [2]. Doporučení je zaměřeno na sjednocení morfologické terminologie, kritických mezí pro jednotlivé patologické stavy a na sjednocení postupu při počítání schistocytů v nátěru periferní krve. Článek si dává za hlavní cíl edukovat laboratorní personál při hodnocení patologického nálezu v nátěru krve v rámci MAHA.

CYTOLOGICKÉ HODNOCENÍ SCHISTOCYTŮ

Schistocyty v nátěru periferní krve jsou definovány specifickými morfologickými kritérii. Jsou vždy menší než okolní nepoškozené erytrocyty a chybí jim centrální projasnění (obr. 1 – černá šipka) [1], či je toto projasnění slabší intenzity (obr. 1 – modrá šipka) [2].

Do celkového počtu schistocytů zahrnujeme (obr. 2 a–d):

- malé fragmenty různého tvaru s ostrými úhly nebo výběžky (trojúhelníky), s rovnými hranicemi nebo se zakulacením na jedné straně (půlměsíce); často jsou zakřivené, obvykle se tmavěji barví, občas i světleji v důsledku ztráty hemoglobinu během fragmentace;
- helmovité buňky – erytrocyty s jednou (vzácně dvěma) amputovanou oblastí zvýrazněnou rovnou hranicí s ostrými hranami zakřivení;
- keratocyty – erytrocyty, které jsou větší než malé fragmenty a mají jeden pár fragmentů oddělených půlkruhovým konkávním tvarem membrány (buňky tvaru „kočičí hlavy“, buňky „s malými rohy“); jsou vytvořeny prasknutím jedné nebo více periferních pseudovakuol a následnou fúzí buněčné membrány;
- mikrosférocyty – miniaturní kulaté erytrocyty bez projasnění centrální zóny; tyto buňky jsou sekundárním projevem fragmentace a měly by být zahrnuty do počtu schistocytů pouze v přítomnosti schistocytů, které jsou ve výše uvedených bodech; neměly by být zaměňovány za sférocyty nacházející se u dědičné sférocytózy, nebo v rámci imunitní hemolýzy.

Při výrazné anizo-poikilocytóze mohou být společně s ostatními abnormálními erytrocyty i schistocyty do určité míry přítomny.

Do počtu schistocytů nezapočítáváme bizarně tvarově pozměněné erytrocyty u popálenin, talasemie, primární myelofibrózy, megaloblastové anémie, vrozené sideroblastické a dyserytropoetické anémie, myelodysplastické neoplazie, u dlouhotrvajícího nedostatku železa. Dále do celkového počtu nezahrnujeme vykousnuté buňky (*bite cells*), které mají malou kulatou vykousnutou mezeru v profilu. Jsou charakteristické pro oxidační poškození erytrocytů, defekt vzniká „vykousnutím“ precipitovaného hemoglobinu ve slezině po oxidačním stresu v rámci deficitu glukózo-6-fosfát dehydrogenázy a u hemoglobinopatií.

KVANTITATIVNÍ HODNOCENÍ SCHISTOCYTŮ

V rámci mikroskopického hodnocení krevního nátěru je nutné postupovat dle standardních postupů. Postup panoptického barvení nátěru či obarvení, které je provedeno na automatech, je podrobně popsán v doporučení Laboratorní sekce České hematologické společnosti [3] (LS ČHS). ICSH doporučuje, aby nátěr periferní krve byl zhotoven do 3 h od odběru krve ze vzorku uchovávaného při laboratorní teplotě (+15 °C až +25 °C), nebo do 8 h od odběru krve ze vzorku uchovávaného při teplotě 4 °C [1]. LS ČHS v doporučení „Preanalytika v hematologické laboratoři“ uvádí stabilitu krve pro vyšetření KO 5 hodin od odběru při laboratorní teplotě +15° C až +25° C.

Schistocyty hodnotíme v mikroskopu při středním (400×) nebo lépe při velkém (1 000×) zvětšení.

Oblast hodnocení nátěru výrazně ovlivňuje identifikaci schistocytů. Optimální místo pro hodnocení je na konci nátěru tam, kde jsou erytrocyty od sebe oddělené. Je doporučeno hodnotit každý erytrocyt zvlášť, tím se zamezí chybovosti při odhadu, kolik erytrocytů je v daném zorném poli.

proLékaře.cz | 20.10.2026

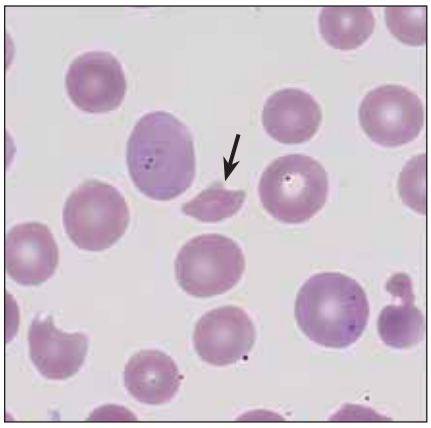

Obr. 2a. Šipkou označený trojúhelníkový schistocyt; helmovitá buňka v levém dolním rohu, rozbitý erytrocyt při pravém dolním okraji, dva erytrocyty s bazofilním tečkováním (vlevo nad označeným erytrocytem a vpravo od něj na č. 4).

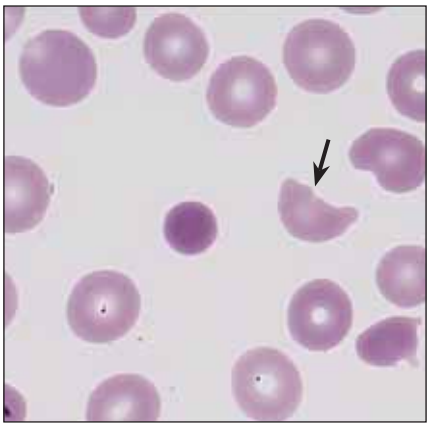

Obr. 2b. Uprostřed se nachází mikrosférocyt, šipkou je označená helmovitá buňka.

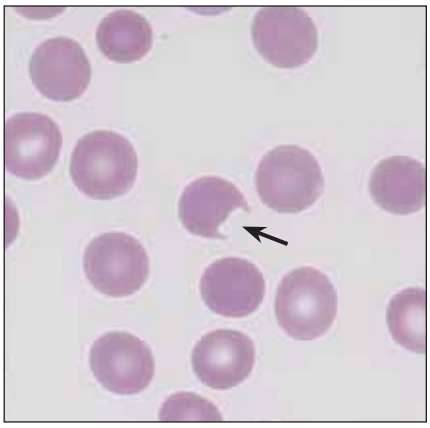

Obr. 2c. Šipkou je označený keratocyt.

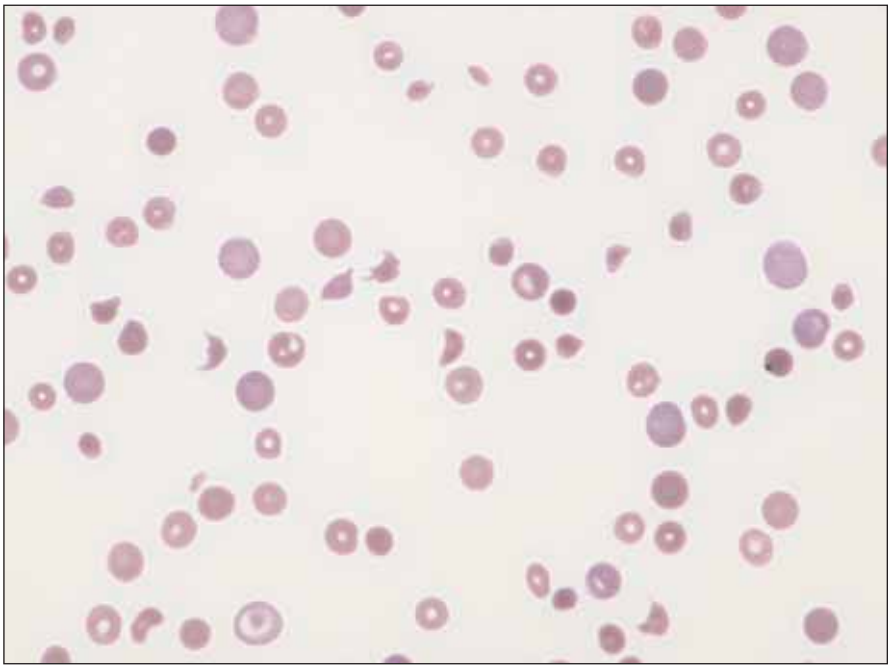

Obr. 2d. Morfologické abnormality erytrocytů u TMA (zvětšení 200 ×).

Výsledek je vyjádřen jako počet schistocytů/1 000 erytrocytů po spočítání alespoň 1 000 erytrocytů v optimální části nátěru (např. 10/1 000 ery), nebo lze počet schistocytů udávat v procentech (%), či v promile (‰). Někdy je v nátěru periferní krve patrná mírná stimulace erytropoézy jako důsledek intravaskulární hemolýzy, která se projevuje polychromázií, četným bazofilním tečkováním v erytrocytech a přítomností cirkulujících erytroblastů.

V literatuře neexistuje konsenzus na numerickou horní mez pro zdravé dospělé; obecně je v praxi nastavena od 3/1000 erytrocytů po 10/1000 erytrocytů (0,3–1 %).

ICSH uvádí nově horní referenční mez [2]:

- pro dospělé a donošené děti: ≤ 1 % (pod 10/1 000 ery);
- pro předčasně narozené děti: ≤ 5 % (pod 50/1 000 ery);
- pro pacienty po transplantaci hematopoetických kmenových buněk či kostní dřeně: ≤ 4 % (pod 40/1000 erytrocytů).

Kvalitativně hodnotit přítomnost schistocytů (např. schistocyty přítomny a/nebo nepřítomny) není doporučeno!

ICSH též doporučuje měření fragmentocytů (FRC) na analyzátorech krevních obrazů jako screeningový test [1] pro hodnocení schistocytů. Dle studií výsledky FRC poskytují vyšší hodnoty než počty schistocytů hodnocené mikroskopicky v nátěru periferní krve. Absence FRC má vyloučit přítomnost schistocytů v nátěru periferní krve. V rámci České republiky zatím neexistují jednoznačné podklady pro přijetí tohoto způsobu hodnocení.

Ve fyziologickém nátěru krve se schistocyty obvykle nevyskytují nebo jsou přítomny jen zřídka.

Pokud schistocyty nejsou přítomny a existuje vysoké podezření na TMA, pak by se vyšetření na přítomnost schistocytů mělo opakovat denně; vzhled a počet schistocytů totiž může být opožděn i o několik dní. Ve vzácných případech se schistocyty v průběhu TMA nezobrazí vůbec.

Nedostatek či nepřítomnost schistocytů nevylučuje diagnózu TMA (počet kolísá s aktuálním průběhem onemocnění, na začátku nemusí dosahovat požadovanou mez)!

Kvantitativní hodnocení je důležité pro diagnózu a monitoring pacientů s TMA a též u pacientů po transplantaci

proLékaře.cz | 20.10.2026

hematopoetických kmenových buněk, u kterých může být závažnou a život ohrožující komplikací.

DIFERENCIÁLNÍ DIAGNOSTIKA NÁTĚRU KRVE SE SCHISTOCYTY

Počet schistocytů nad 10/1 000 erytrocytů (nad 1 %) v nátěru periferní krve u dospělých ve vstupním vyšetření vzorku v kontextu s anémií a trombocytopenií je silným morfologickým ukazatelem pro diagnostiku mikroangiopatické hemolytické anémie (MAHA), která je společně s trombocytopenií způsobenou zvýšenou agregací a konzumpcí trombocytů, a se zvýšenou tvorbou mikrotrombů, součásti TMA. Na tato základní vyšetření při podezření na TMA navazují další speciální vyšetření.

V diferenciální diagnostice je důležité se zaměřit na diagnózu trombotické trombocytopenické purpury (TTP) [4], jejímž podkladem je deficit proteolytického enzymu ADAMTS 13 (*a disintegrin and metalloprotease with thrombospondin type 1 motifs, member 13*); raritně se může jednat o vrozenou formu TTP (Upshaw–Schulman syndrom). Klinicky u pacientů mohou být jen mírné příznaky, a to lehce obleněné vědomí či mírné kožní či slizniční krvácení; někteří pacienti ale mají významné krvácení i do orgánů, či upadnou do bezvědomí. Diagnostika tohoto stavu je v tomto případě vedena v urgentním režimu (vyšetření krevního obrazu vč. nátěru na přítomnost schistocytů, biochemické vyšetření, imunologické stanovení hladiny ADAMTS13 a protilátek proti tomuto enzymu).

Zvláštní pozornost si zaslouží TMA jako závažná komplikace potransplantačního průběhu. Projevuje se jako *de novo* vzniklá akutní hemolytická anémie a trombocytopenie, která není vysvětlena jiným procesem, zahrnuje schistocytózu, zvýšené hladiny LDH a nadměrné požadavky na podání transfuzních přípravků. Je to multisystémové onemocnění, které postihuje řadu orgánů.

Dále se TMA může projevit u hemolyticko-uremického syndromu (HUS), či jeho atypické formy (aHUS). Laboratorní nálezy odpovídají MAHA. U dětí je HUS vyvolán baktérií *E. coli* produkující Shigatoxin, který svou biologickou aktivitou způsobuje hemoragickou kolitidu a mikrovaskulární trombózy hlavně v glomerulech [5]. U onemocnění aHUS je hlavní příčinou trvalá aktivace alternativní cesty komplementu v důsledku defektní funkce některých faktorů komplementu [6].

Přítomnost schistocytů, neimunitní hemolýza s projevy těžké anémie a trombocytopenie může komplikovat i další onemocnění z různých klinických oborů, např. HELLP syndrom (hemolýza + elevace jaterních enzymů + snížený počet destiček), což je komplikovaný stav u těhotných, projevující se hypertenzí, hemolýzou, postižením jater a krvácením při trombocytopenii. Souběžný výskyt trombotické mikroangiopatie (TMA) v těhotenství je raritní, ale ne nemožný. V rámci diferenciální diagnostiky lze s výhodou využít frakci nezralých destiček (IPF – zastoupení nezralých velkých destiček s hojnou RNA z celkového počtu destiček v KO); u pacientek s TMA jsou hodnoty tohoto parametru vyšší [7].

TMA vzniká též v rámci těžké konzumpční koagulopatie po uštknutí jedovatým hadem.

Četné schistocyty se též vyskytují v nátěru periferní krve u pacienta s maligní hypertenzí, u pacienta s metastazujícím karcinomem (metastatické mikroemboly), v rámci abnormality srdečních chlopní levého srdce či velkých cév, kdy navíc působí nadměrná turbulence krve (např. aortální stenóza, paravalvulární *leak* u špatně fungující umělé aortální či mitrální chlopně), u nefrologických pacientů s arterio-venózními zkraty. Tyto změny ale nejsou spojené s TMA.

V rámci nedávné pandemie COVID sloužila přítomnost schistocytů jako náhradní biomarker pro *in vivo* hodnocení difúzního endoteliálního poškození s tvorbou fibrinových trombů [8].

Fragmenty erytrocytů podobné schistocytům se též mohou nacházet u non-TMA onemocnění jako jsou genetické nebo získané poruchy červených krvinek (např. membránové vady erytrocytů, talasemie, megaloblastová anémie, primární myelofibróza a tepelná poranění). V těchto případech ale mají schistocyty velmi různorodé tvary a zároveň je patrná výrazná anizo-poikilocytóza erytrocytů a jsou přítomny další atypické morfologické typy erytrocytů, které nejsou specifické pro diagnózu TMA.

Schistocyty spolu s mikrosférocyty mohou být viděny (obvykle v malém počtu) u diseminované intravaskulární koagulace (DIC) a v rámci septického stavu. Nicméně počet schistocytů v těchto případech není tolik navýšený a nemá klinickou diagnostickou hodnotu.

ZÁVĚR

Schistocyty jsou mechanicky fragmentované erytrocyty, které jsou cytologicky jednoznačně definované. Do schistocytů zahrnujeme přilbovité buňky, keratocyty, mikrosférocyty a malé fragmenty erytrocytů.

Nález schistocytů > 10/1 000 erytrocytů (nad 1 %) a v případě, že jsou dominantní morfologickou abnormalitou erytrocytů v nátěru periferní krve u poprvé vyšetřeného vzorku na laboratoři, a pokud je dále přítomna i anémie a trombocytopenie, tak jsou tyto změny silným ukazatelem na diagnózu TMA. Podezření je nutné ihned nahlásit ošetřujícímu lékaři.

TMA zahrnuje MAHA, trombocytopenii a zároveň postižení cév v mikrocirkulaci s následnou ischemií poškozených orgánů. Do skupiny TMA patří onemocnění, které řeší hematologové (TTP), gynekologové (HELLP syndrom), nefrologové (HUS, aHUS); klinicky se tato onemocnění liší lokalitou postiženého orgánu.

Kvantitativní hodnocení schistocytů je také jedním z ukazatelů, který je důležitý v diagnostice a v monitorování pacientů s TMA i u pacientů po transplantaci

proLékaře.cz | 20.10.2026

kostní dřeně/kmenových buněk; u této diagnózy se udává vyšší počet schistocytů (> 40/1 000 erytrocytů; nad 4 %).

Pečlivé morfologické vyšetření nátěru periferní krve je důležitý výkon, který již na začátku vyšetřovacího procesu u pacienta s život ohrožujícím stavem může nasměrovat další kroky ve vyšetřovacím diagramu správným směrem a může tak významně pomoci v záchraně lidského života.

Literatura

1. Zini G, d'Onofrio G, Biggs C, et al. ICSH recommendations for identification, diagnostic value, and quantitation of schistocytes. Int J Lab Hematol. 2012;34:107–116.
2. Zini G, d'Onofrio G, Erber WN, et al. 2021 update of the 2012 ICSH recommendations for identification diagnostic value and quantitation of schistocytes: impact and revisions. Int J Lab Hematol. 2021;43:1264–1271.
3. Doporučení LS ČHS Příprava a barvení nátěru periferní krve a aspirátu kostní dřeně, včetně kontrolní činnosti, v aktuální verzi. [online]. Dostupné z: https://labsekce.hematology.cz.
4. Sukumar S, Lämmle B, Cataland SR. Thrombotic thrombocytopenic purpura: pathophysiology, diagnosis, and management. J Clin Med. 2021;10(3):536.
5. Noris M, Remuzzi G. Hemolytic uremic syndrome. J Am Soc Nephrol. 2005;16(4):1035–1050.
6. Ryšavá R. Atypický hemolyticko-uremický syndrom a současné názory na jeho léčbu. Interní Med. 2017;19(3):116–124.
7. El-Gamal RA, Mekawy MA, Abd Elkader AM, Abdelbary HM, Fayek MZ. Combined immature platelet fraction and schistocyte count to differentiate pregnancy-associated thrombotic thrombocytopenic purpura from severe preeclampsia/haemolysis, elevated liver enzymes, and low platelet syndrome (SPE/HELLP). Indian J Hematol Blood Transfus. 2019;36;316–323.
8. Della Rocca DG, Magnocavallo M, Lavalle C, et al. Evidence of systemic endothelial injury and microthrombosis in hospitalized COVID-19 patients at different stages of the disease. J Thromb Thrombolysis. 2021;51:571–576.

ČESTNÉ PROHLÁŠENÍ

Autorka práce prohlašuje, že v souvislosti s tématem, vznikem a publikací tohoto článku není ve střetu zájmu a vznik ani publikace článku nebyly podpořeny žádnou farmaceutickou firmou.

Do redakce doručeno dne: 18. 8. 2023.
Přijato po recenzi dne: 7. 9. 2023.

MUDr. Dana Mikulenková
Ústav hematologie a krevní transfuze
U Nemocnice 2094/1
128 00 Praha 2
e-mail: dana.mikulenkova@uhkt.cz