

# VEXAS syndrom – nově popsané autoinflamatorní onemocnění s hematologickými symptomy. Popis případu a přehled literatury

VEXAS syndrome – newly described autoinflammatory disease with haematologic symptoms. Case report and review of the literature

Adam Z.<sup>1</sup>, Mayer J.<sup>1</sup>, Frič D.<sup>1</sup>, Kissová J.<sup>1</sup>, Jarošová M.<sup>1</sup>, Beličková M.<sup>2</sup>, Kratochvílová L.<sup>3</sup>, Freiburger T.<sup>3,4</sup>, Červínek L.<sup>1</sup>, Komínková P.<sup>5</sup>, Řehák Z.<sup>6</sup>, Král Z.<sup>1</sup>

<sup>1</sup> Interní hematologická a onkologická klinika LF MU a FN Brno

<sup>2</sup> Ústav hematologie a krevní transfuze, Praha

<sup>3</sup> Genetická laboratoř, Centrum kardiovaskulární a transplantační chirurgie Brno

<sup>4</sup> Ústav klinické imunologie a alergologie, LF MU Brno

<sup>5</sup> Revmatologická ambulance, Nemocnice Jindřichův Hradec

<sup>6</sup> Oddělení nukleární medicíny, Masarykův onkologický ústav Brno

**SOUHRN:** VEXAS syndrom je v roce 2020 nově rozpoznán a popsaná autoinflamatorní choroba. Akronym VEXAS je složen z prvních písmen V = vakuoly, E = E1 enzymy, X = X-chromozom, A = autoinflamatorní, S = somatické. Podstatou onemocnění je získaná somatická patogenní varianta v genu *UBA1*. Tento gen kóduje enzym E1, který je zodpovědný za regulaci zánětlivých proteinů vazbou na ubiquitin (ubikvitinizace). Kvůli uložení genu na X chromozomu toto onemocnění postihuje muže, a to v jejich druhé polovině života. Choroba má pestré inflamatorní projevy s hematologickými (hyperkoagulace, anémie, trombocytopenie), dermatologickými (Sweetův syndrom) a revmatologickými (*perichondritis*, *arthritis*) symptomy. Tyto příznaky lze shrnout do pracovní diagnózy „nespecifikovaná systémová autoinflamatorní choroba“ (*undifferentiated systemic autoinflammatory disorder* – USAID). Průkaz vakuol při cytologickém hodnocení kostní dřeně je pro tuto chorobu charakteristický a definitivní diagnózu potvrzuje průkaz defektu *UBA1* genu. V textu popisujeme našeho prvního pacienta s VEXAS syndromem a uvádíme stručný přehled literatury.

**KLÍČOVÁ SLOVA:** autoinflamatorní choroby – vakuoly – myelodysplastický syndrom – *polychondritis*

**SUMMARY:** The VEXAS syndrome is a recently identified autoinflammatory systemic disease. The acronym VEXAS stands for Vacuoles, E1 enzyme, X linked, Autoinflammatory, Somatic. The disease is due to an acquired somatic mutation of the *UBA1* gene, which encodes for the E 1 enzyme, which in turn is responsible for the ubiquitination of proteins. Due to its location on the X chromosome, the disease predominantly affects men in the second half of life. The patients present with a plenty of inflammatory clinical symptoms, often with overlap of hematologic (anemia, thrombocytopenia hypercoagulation), dermatologic (Sweet syndrome), and rheumatologic (arthritis, perichondritis) symptoms. These symptoms can be assessed as “undifferentiated systemic autoinflammatory disorder (USAID)”. Bone marrow smear with the presence of cytoplasmic vacuoles in the bone marrow is characteristic and the mutation of *UBA1* gene is proof of this diagnosis. In this article, we report our first clinical case of a VEXAS syndrome and give an overview of the literature, including pathophysiology, clinical symptoms and diagnostics of the disease.

**KEY WORDS:** autoinflammation – vacuoles – myelodysplastic syndrome – *polychondritis*

## ÚVOD

### Definice autoinflamatorních chorob

Koncept autoinflamatorních chorob byl poprvé popsán v roce 1999 pracovní skupinou kolem McDermotta [1]. Au-

toinflamatorní onemocnění jsou charakterizována výraznými známkami zánětu na základě poruchy regulačních mechanismů zánětu v oblasti vrozené imunity. Tvoří velmi vzácnou kategorii

poruch imunity s prevalencí podstatně nižší, než mají poruchy adaptivní imunity (autoimunitní choroby). Od prvního návrhu konceptu autoinflamatorních chorob v roce 1999 postupně stále

narůstá počet klinických jednotek této kategorie.

Dle znalosti etiopatogeneze se autoinflatorní choroby dělí na monogenní (geneticky definované) a na geneticky nedefinované. Nejznámějšími monogenními autoinflatorními chorobami jsou periodické syndromy asociované s kryopyrinem (*cryopyrin-associated periodic syndrome* – CAPS), zvané též kryopyrinopatie a familiární středozemní horečka. Mezi geneticky nedefinované autoinflatorní choroby je řazena Stillova choroba dospělých, syndrom Schnitzlerové, SAPHO syndrom a jemu podobné choroby. Autoinflatorní choroby se nejvíce manifestují v dětském věku, ale můžeme se s nimi setkat i v dospělém věku. Podrobnější informace o etiopatogenezi autoinflatorních chorob a o jejich klinických příznacích přináší články v české lékařské literatuře [2–5].

### Hematologické projevy autoinflatorních chorob

Autoinflatorní choroby dospělých jsou často asociovány s patologickými hematologickými nálezy, které se podobají příznakům hemoblastóz, a proto jsou tito pacienti často odesíláni do hematologických ambulancí a tam léčeni. Z kategorie autoinflatorních chorob dospělých s hematologickými projevy je nejčastější choroba Schnitzlerové, charakterizovaná známkami zánětu, monoklonální gamapatií typu IgM, urtikariálními kožními změnami, horečkou a osteosklerotickými kostními změnami [6]. Pacienti se Stillovou chorobou vzniklou v dospělosti mohou septickými projevy s leukocytózou a difúzní aktivací kostní dřevě na FDG-PET/CT zobrazení imitovat akutní hemoblastózu [7]. Souběhem zánětu s nejasnou osteolýzou připomínající mnohočetný myelom a perioseálními infiltráty se projevuje SAPHO syndrom [8].

Zánětlivé symptomy a zvýšené laboratorní markery zánětu nebakteriální etiologie se vyskytují v kolísavé intenzitě u všech maliných krevních chorob

a jsou charakterizovány jako paraneoplastické projevy. Intenzivní zánětlivé projevy jsou přítomné u menší části pacientů s myelodysplastickým syndromem (MDS), jak potvrzují vlastní zkušenosti i údaje z literatury, popisující zvýšené hladiny prozánětlivých cytokinů u MDS [9–11].

V roce 2020 bylo popsáno zcela nové onemocnění (VEXAS syndrom), které lze zařadit dle etiopatogeneze jak do autoinflatorních, tak do hematologických chorob. Představuje molekulárně-biologicky definované hematologické autoinflatorní onemocnění. VEXAS syndrom vzniká somatickou mutací na X chromozomu, a to v druhé polovině života mužů. Projevuje se hemoinflatorními symptomy (trombembolizace, anémie, trombocytopenie), zánětlivými kožními projevy (Sweetův syndrom) a revmatologickými projevy (*perichondritis, arthritis*). Název (akronym) je složen z prvních písmen:

- **V** = vakuoly;
- **E** = E1 enzym;
- **X** = vazba na chromozom X;
- **A** = autoinflatorní onemocnění;
- **S** = somatické postižení.

V průběhu nemoci se rozvíjí MDS [12]. Následně byl VEXAS syndrom popsán domácími autory [13–15].

V listopadu 2023 jsme na našem pracovišti diagnostikovali první případ. Zde uvádíme stručný popis případu a přehled literatury. Pacient podepsal informovaný souhlas v souladu s poslední Helsinskou deklarací.

### POPIS PŘÍPADU

V září roku 2023 přišel na naši ambulanci muž ve věku 70 let. Když v roce 2019 odcházal do starobního důchodu ve věku 66 let, měl pocit plného zdraví a fyzické zdatnosti srovnatelné s vrstevníky. Měsíc po odchodu do důchodu prodělal první infarkt myokardu, který byl řešen stentem. V zimě roku 2020/2021 začaly stěhované klidové bolesti všech kloubů, velkých i malých. K těmto bolestem se přidala kolísavá horečka s ma-

ximem 40 °C. Horečka začínala v noci kolem dvaadvacáté hodiny a dvě hodiny po půlnoci po silném pocení ustupovala. Infekční příčina horeček se ne našla, ač po ní bylo usilovně pátráno. Potíže pacienta měly undulující charakter, byly týdny, kdy byl bez horeček a bolestí kloubů, a týdny, kdy jej trápily bolesti kloubů i horečky. V roce 2022 se objevily první výsevy rudých kožních morf, biopticky charakterizovaných jako neutrofilní dermatóza. Dostal se tak do péče kožních lékařů, kteří problém popsali jako Sweetův syndrom. Matka i sestra pacienta měly revmatoidní artritidu. Proto ošetřující revmatoložka opakovaně prováděla vyšetření s cílem potvrdit systémové onemocnění pojiva, vždy však s negativním výsledkem. Jediný lék, který problémy pacienta potlačoval, byl prednison ve vyšších dávkách. Pacient měl opakované trombembolické komplikace a byl opakovaně hospitalizován pro horečnaté stavy s kožními projevy a postupnou anemizací, vyžadující od konce roku 2022 občasnou substituci erytrocytů. V roce 2023 se k anémii přidal i pokles počtu trombocytů. Na naše pracoviště se dostavil s horečkami, anémií a trombocytopenií a výraznými kožními projevy, které ilustrují obr. 1 a 2.

U pacienta jsme nezjistili hepatosplenomegalii ani lymfadenopatii, vyjma kožních změn a horeček dominovala mezi potížemi námahová dušnost kardiálního původu, jak potvrdila vysoká hodnota NT-proBNP.

Pracovní diagnóza byla tedy „nespecifikovaná systémová autoinflatorní choroba“ (*undifferentiated systemic autoinflammatory disorder* – USAID) s vysokou hodnotou CRP a normální hodnotou prokalcitoninu při negativitě výsledků vyšetření systémových nemocí

pojiva a negativitě mikrobiologických vyšetření. Vybrané laboratorní hodnoty, charakterizující stav pacienta, uvádíme v tab. 1.

U pacienta bylo provedeno vyšetření kostní dřevě; nátěry kostní dřevě vykazovaly frekventní známky dysplázie

všech tří krvetvorných řad s přítomností 10 % prstenčitých sideroblastů.

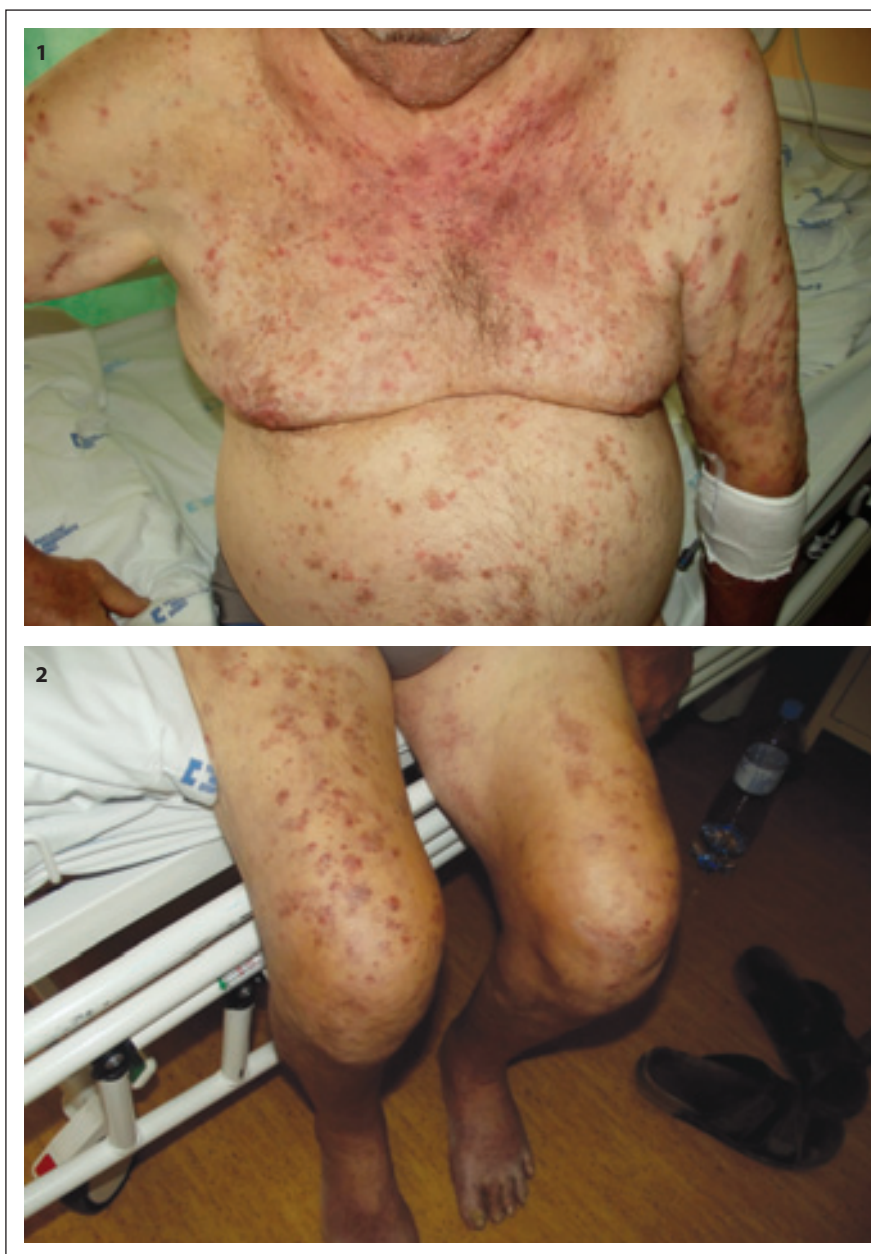Dle 5. vydání WHO klasifikace krevních chorob z roku 2022 odpovídal nález kritériím myelodysplastické neoplázie s nízkým počtem blastů (*myelodysplastic syndrome low blast* – MDS-LB). Tato kategorie má ve své definici počet blastů < 5 % v kostní dřeni a < 2 % v periferní krvi. Z pohledu klasifikace *International Consensus Classification* (ICC) z roku 2022 odpovídal nález kategorie *myelodysplastic syndrome, not otherwise specified* (MDS-NOS), s multilineární dysplázií.

Vzhledem k podezření na VEXAS syndrom byla hodnocena i frekvence vakuolizace prekursorů granulopoézy i erytropoézy. Vakuolizace byla přítomna u 14 % elementů granulopoézy a 6 % elementů erytropoézy, dominantně byly vakuolizace zachyceny u myelocytů, promyelocytů a proerytoblastů (obr. 3).

Histologické hodnocení kostní dřenej patologem potvrdilo obraz incipientního MDS.

Cytogenetické vyšetření kostní dřenej potvrdilo nález normálního karyotypu v 19 hodnocených metafázích (46,XY). Buňky kostní dřenej byly dále vyšetřeny metodou fluorescenční *in situ* hybridizace (FISH) se specifickým MDS panelem sond (5q31, 7q22/7q31/CEP7, CEP8, TP53/CEP17, 20q12/20qter). Bylo hodnoceno celkem 1 400 jader a 54 metafází a byl potvrzen normální nález.

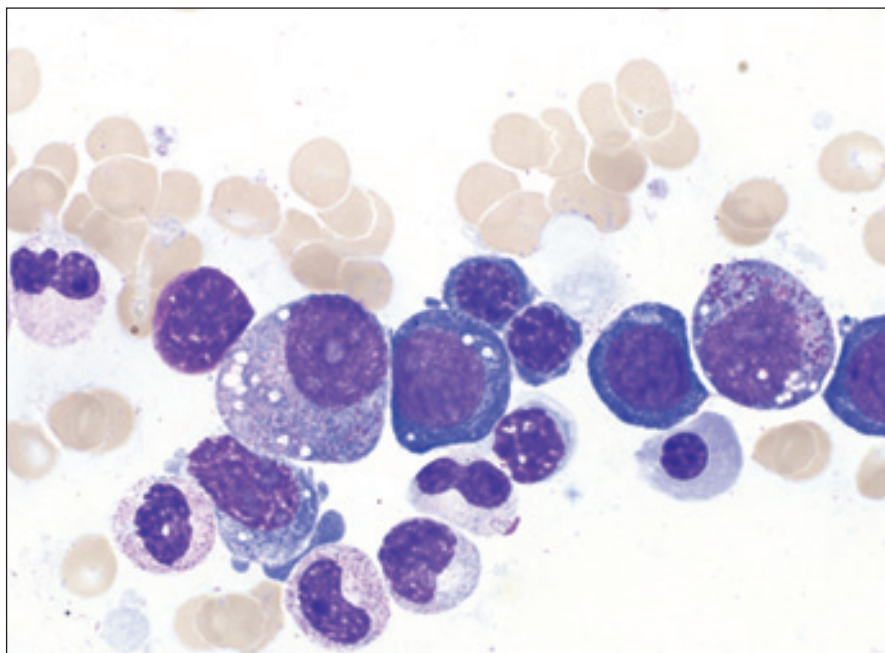
Periferní krev byla odeslána na molekulárně biologické vyšetření do Ústavu



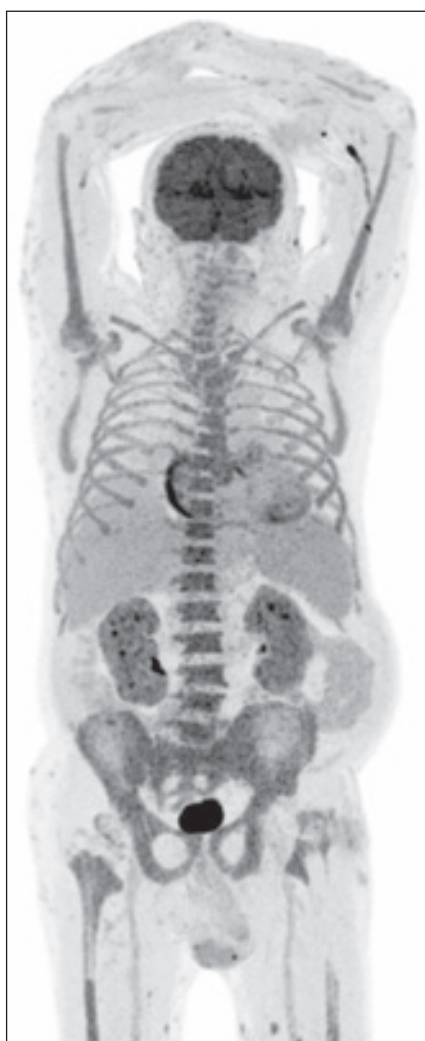Obr. 1 a 2. Kožní změny při VEXAS syndromu, dermatologická diagnóza byla neutrofilní dermatitida, Sweetův syndrom.

Tab. 1. Vybrané laboratorní hodnoty pacienta s VEXAS syndromem.

	Leukocyty	Erytrocyty	Hemoglobin	MCV	Trombocyty	
Laboratorní hodnota (fyziologické rozpětí)	4–10 ×10 <sup>9</sup> /l	4–5,8 ×10 <sup>12</sup> /l	135–175 g/l	84–96 fl	150–400 ×10 <sup>9</sup> /l	
Hodnota u pacienta	2,3	2,9	103	102,6	57	
	Fibrinogen	CRP	Prokalcitonin	Kreatinin	NTproBNP	LD
Laboratorní hodnota (fyziologické rozpětí)	1,8–4,2 g/l	0–5 mg/l	0,0–0,5 µg/l	62–106 µmol/l	0–125 ng/l	2,25–3,75 µkat/l
Hodnota u pacienta	4,57	76	0,14	64	5 130	4,63
CRP – C reaktivní protein; LD – laktátdehydrogenáza; MCV – střední objem erytrocytu ( <i>mean corpuscular volume</i> )						



**Obr. 3. Nápadná vakuolizace prekurzorů granulopoezy i erytropoezy, současně zjevná dysplázie těchto řad.**



**Obr. 4. Ložiska s jasně patologickou akumulací FDG nebyla nalezena, ale abnormním nálezem je relativně vyšší akumulace FDG v kostní dřeni celého zachyceného skeletu (výpadky v místech TEP kyčlí), ( $SUV_{max}$  do 6,38 v sakrální kosti). Normalizovala se akumulace FDG v horním laloku l. plíce po předchozí alveolitidě. Difúzně hraniční až mírně vyšší akumulace FDG ve slezině ( $SUV_{max}$  3,82) – v 1/2023 byla pod úroveň akumulace jaterní. Povrchově v kůži a podkoží HKK a DKK více drobných fokálních akumulací FDG ( $SUV_{max}$  do 5,28 dorzálně v polovině levého stehna), méně i v kůži/podkoží hrudníku, břicha, boků, hýždí, a dalších místech.**

Abnormalitou je rovněž aktivita ve stěně pravé síně srdeční (mimo standardní metabolicky aktivní stěnu LK srdeční). Další rozložení FDG v rozsahu snímání hlavy, trupu i končetin bez abnormalit. Nejsou známky metabolicky aktivních chrupavek (nos, uši, trachea) – jen jedna drobná fokální akumulace na levém ušním boltci ( $SUV_{max}$  5,7) – v kůži?

Referenční akumulace jaterní  $SUV_{max}$  3,58, aortální blood-pool  $SUV_{max}$  2,78.

hematologie a krevní transfuze v Praze (UHKT). Sekvenování nové generace (SureSelect DNA-Seq, Agilent; Miseq, Illumina) na přítomnost variant nacházejících se v genech asociovaných s myeloidními malignitami vč. genu *UBA1* prokázalo mutaci v genu *UBA1* p.(Met41Leu) s 65% variantní alelickou frekvencí (VAF). Tento nálezn je konzistentní s diagnózou VEXAS syndrom. Žádná jiná patogenní varianta v 54 vyšetřovaných genech, které jsou časté u myeloidních malignit, nebyla detekována.

V rámci širší diagnostiky byl také poslán vzorek periferní krve na vyšetření primárních poruch imunity do Genetické laboratoře Centra kardiovaskulární a transplantační chirurgie Brno, kde bylo provedeno molekulárně-genetické vyšetření panelu genů asociovaných s primárními poruchami imunity metodou masivně paralelního sekvenování (NGS, KAPA HyperPlus, Roche; NextSeq, Illumina). Laboratoř vyžaduje pro molekulárně-genetické vyšetření panelu genů asociovaných s primárními imunodeficity 5–10 ml periferní krve odebrané do EDTA, skladované a transportované při 2–8 °C, nebo izolovanou DNA (100 µl, 50 ng/µl), kterou lze přepravovat při běžné teplotě. Obojí je při delším skladování nutno zamrazit.

V genu *UBA1* byla nalezena patogenní varianta p.(Met41Leu) s VAF 87 %. Nález byl potvrzen metodou Sangerova sekvenování. Tato záměna vede ke ztrátě iniciačního kodonu jedné ze dvou izoform genů (*UBA1b*) a vzniku katalyticky deficientní kratší formy. Záměny na pozici Met41 jsou nejčastějšími variantami nalezanými u VEXAS syndromu [12,14]. VAF patogenních variant se v kostní dřeni pohybuje v rozmezí 70–100 %. V periferní krvi je frekvence nižší (40–80 %), jelikož v periferních leukocytech, na rozdíl od jejich prekurzorů v kostní dřeni, není mutace přítomna [12].

Obě laboratoře dospěly ke shodnému výsledku, VEXAS syndrom.

Vzhledem k podezření na dříve nerozpoznanou malignitu jsme provedli i FDG-PET/CT vyšetření, které zjistilo

pouze difuzně zvýšenou aktivitu v kostní dřeni (obr. 4).

V průběhu choroby od prvních příznaků v zimě 2021/2022 se začaly používat kortikoidy, pro potlačení symptomů však byly nutné vyšší dávky. V době přijetí na naše pracoviště byla nutná denní dávka 60 mg prednisonu k potlačení symptomů nemoci, což dále zhoršovalo kompenzaci diabetu, který byl indukován glukokortikoidy. V průběhu hospitalizace na našem pracovišti opakovaně došlo k oběhové dekompenzaci s klidovou dušností s nutností pobytu na JIP. Echokardiologické vyšetření potvrdilo hyperkinetickou cirkulaci odpovídající systémové zánětlivé reakci (*systemic inflammatory response syndrome – SIRS*) při kombinované aortomitrální vadě s významnou regurgitací. Ejekční frakce levé komory činila jen 45 % při hypo- až akinezi zadní a dolní srdeční stěny.

Po schválení léčby anakinrou (KINERET) plátcem zdravotní péče byla zahájena aplikace anakinry v dávce 1 ampulka (100 mg) s.c. denně. V prvních 10 dnech léčby anakinrou byl pacient hospitalizován a v průběhu hospitalizační péče došlo vlivem anakinry k poklesu zánětlivých markerů s možností redukce dávky prednisonu z 60 na 20 mg denně. S touto dávkou byl pacient propuštěn domů a další vysazování prednisonu již mělo probíhat pomalu, neboť byla vysoce pravděpodobná insuficience nadledvin, způsobená téměř dvouletou expozicí prednisonu. V domácím režimu však došlo k další oběhové dekompenzaci a pacient tak zemřel v listopadu 2023 pod obrazem kardiálního selhání.

## DISKUZE

### Cesta k poznání této choroby

Pracovní skupina, složená dominantně z odborníků z Bethesdy (USA), ale i z Anglie, prováděla analýzy genomu s cílem porozumět vývoji lidských chorob. U mnoha krevních chorob dnes již byly rozpoznány získané somatické mutace, které vedou k jejich manifestaci.

Mutace se dělí na mutace somatické a na mutace zárodečné (germinální). Zá-

rodečné mutace vznikají v zárodečných buňkách, a tedy mohou být předávány potomkům. Naproti tomu somatické mutace nepostihují zárodečné buňky, a tedy se nedědí.

Citovaná skupina vytipovala skupinu pacientů s pracovní diagnózou *adult-onset autoinflammatory syndromes* se zdánlivě nesouvisejícími zánětlivými a revmatickými symptomy bez průkazu systémových chorob pojiva. U těchto pacientů provedli analýzu genomu a popsali 25 mužů, u nichž byla prokázána somatická mutace kodonu 41, která se nachází na chromozomu X, genu *UBA1*. Všichni pacienti s uvedenou mutací měli pestré zánětlivé projevy spojené s hematologickými abnormalitami. Tato výzkumná skupina tak popsala genetický podklad pozorovaných zánětlivých projevů dospělých osob. Název nemoci vytvořili jako akronym z prvních písmen základních znaků, jak je uvedeno v úvodu [12]. Tato choroba byla posléze popsána i domácími autory [13,15,16].

V průběhu času pak byly popsány další mutace genu *UBA1* mimo uvedeného kodonu [17–19]. Gen *UBA1* kóduje enzym E1, který je esenciální pro regulaci proteinů vazbou s ubikvitinem (ubikvitinizace). Tato mutace byla prokázána u většiny pacientů s podobnými problémy v kmenové hemopoetické buňce a v dominující myeloidní hemopoetické řadě. Pomocí analýzy transkripcí se zjistilo, že postižené buněčné linie v periferní krvi mají sníženou intenzitu ubikvitinizace, což aktivuje signální dráhy vrozeného imunitního systému. To má za následek aktivaci tvorby interleukinu-1 (IL-1), interleukinu-6 (IL-6), interleukinu-8 (IL-8), interferonu gama a tumor nekrotizujícího faktoru alfa (TNF alfa).

### Klinický obraz

VEXAS syndrom se manifestuje ve zralém věku, medián věku manifestace byl 64 let. Je charakterizován recidivujícími ataky horeček a vysokými koncentracemi zánětlivých markerů.

Nápadným klinickým příznakem jsou pestré projevy, které jsou průnikem mno-

žin revmatologických, dermatologických a hematologických symptomů. Hematologické projevy jsou prokazatelné u velkého množství pacientů. Jedná se zejména o makrocytární anémii a trombocytopenii. Velmi často se u těchto pacientů projevuje MDS (31 %). Další hematologickou komplikací jsou monoklonální gamapatie nejistého významu (MGUS) (7 %) nebo mnohočetný myelom (1 %).

Typickým nálezem v kostní dřeni jsou vakuoly, jinak morfologické změny varírují od minimálních změn tvořených střední hypercelularitou přes drobné dysplastické rysy a normální karyotyp bez zmnožení blastů až po zřetelně vyjádřený MDS [19].

Velkou část pacientů postihují kožní projevy nemoci, které jsou při histologickém hodnocení kategorizovány jako neutrofilní dermatitida. Bývají přítomny bolestivé papuly, *erythema nodosum* [20,21]. Někdy mají kožní projevy VEXAS syndromu obraz vaskulitidy malých a středních cév. Kožní nálezy s přihlédnutím k celkovému nálezu jsou velmi často hodnoceny jako febrilní dermatóza (Sweetův syndrom).

VEXAS syndrom nepravidelně provázejí další revmatologické projevy, recidivující *polychondritis* bývá u této nemoci dosti častým projevem [14,22]. Za velmi časté jsou považované reaktivní změny nosních a ušních chrupavek, zatímco žeberní chrupavky jsou postiženy minimálně [22].

V kohortě pacientů popsané von Beckem et al. mělo 60 % pacientů retroperitoneální fibrózu [12]. V další velké analýze 92 pacientů s retroperitoneální fibrózou (Ferrada et al.) mělo 7 (7,6 %) pacientů *UBA1* mutaci [14]. Takže i retroperitoneální fibróza může patřit k této chorobě.

Dále byly popsány souběhy VEXAS syndromu s ANCA-asociovanými vaskulitidami, s *polyarteritis nodosa* anebo s vaskulitidami velký tepen [23]. U části pacientů byly popsány plicní infiltráty s alveolitidou (49 %). Trombembolické komplikace postihují kolem 40 % pacientů s touto nemocí [12].

**Tab. 2. Přehled příznaků VEXAS syndromu dle přehledové práce německých autorů [24].**

celkové	horečka (65–94 %)
hlava a obličej	chondritida ušních chrupavek (32–67 %)
	zánětlivé změny dýchacích cest (18–41 %)
	nazální chondritida (16–56 %)
	periorbitální edém (6–9 %)
	lymfadenopatie (35 %)
hrudník	periferní neuropatie (15 %)
	perimyokarditis (1–5 %)
	pleurální výpotek (1–10 %)
břicho	alveolitida (41–49 %)
	neurčitě potíže lokalizované do břicha (1–16 %)
hepatosplenomegalie (5–14 %)	
muskuloskeletální systém	artritida (28–39 %)
kostní dřev	myelodysplastický syndrom (31–50 %)
	mnohočetný myelom (1 %)
	vakuoly v erytrocytární a myelomonocytní linii
urogenitální	orchitida, epididymitida (6 %)
kožní	neutrofilní dermatitida (70 %)
	erythema nodosum (13 %)
	erytematózní papuly (22 %)
	vaskulitida (4–26 %)

Přehled příznaků VEXAS syndromu dle přehledové práce německých autorů [24] naleznete v tab. 2.

Ve velké francouzské studii se 116 pacienty byly identifikovány tři typy [25]:

- typ s myelodysplazií, recidivujícími horečkami, chondritidou a venózními trombemboliemi;
- typ s lehkým až středně těžkým průběhem, nevýraznou horečkou, chondritidou a trombemboliemi;
- typ s markantními kožními projevy typu vaskulitid.

### Stanovení diagnózy

Lékaře by k vyslovení podezření na VEXAS syndrom měla vést kombinace vysokých hodnot zánětlivých markerů spolu s makrocytární anémií a trombocytopenií, zvláště pokud jsou v buňkách kostní dřevě přítomné cytoplazmatické vakuoly. Cytoplazmatické vakuoly bývají popisovány dominantně v promyelocy-

tech, myelocytech a v buňkách erytrocytární vývojové linie [25].

Ačkoliv jde o onemocnění hemopoetické kmenové buňky, je možné změny prokázat i v buňkách periferní krve, protože dochází k výrazné expanzi mutovaných buněk. Mutace se nenacházejí v buňkách lymfocytární linie [26]. V případě VEXAS syndromu se jedná o somatickou mutaci v genu UBA1, uloženého na chromozomu X.

Beck ve svém prvním popisu vysvětluje, proč se toto onemocnění objevuje pouze u mužů. U žen má druhý chromozom X ochranný efekt [12]. Výjimečně je popis VEXAS syndromu u dvou žen, které měly horečky, chondritidu a vysoké zánětlivé markery. Obě ženy však měly X chromozomální monosomii [27].

### Pracovní diagnóza

#### „nediferencovaná systémová autoinflatorní choroba“

Francouzská skupina definovala pracovní diagnózu „nediferencovaná systé-

mová autoinflatorní choroba“ „*Undifferentiated systemic autoinflammatory disorder – USAID*“ pro pacienty se známami intenzivní systémové zánětlivé reakce při nepřítomnosti autoimunitní a bakteriální příčiny. Kritéria této pracovní diagnózy splnilo 26 pacientů s mediánem věku 70 let. Při dalším vyšetřování byla u pěti z nich diagnostikována Stillova choroba dospělých, sedm pacientů mělo akutní myeloidní leukemii a velmi častou diagnózou byl myelodysplastický syndrom, šest z 18 testovaných pacientů mělo prokázanou mutaci v *UBA1* genu s příznaky VEXAS syndromu. Z těchto zkušeností vyvodili závěr, že je užitečné používat pracovní diagnózu „nediferencovaná systémová autoinflatorní choroba“, a u postižených osob pak provádět vyšetření cílené na Stillovu chorobu dospělých, MDS a provést i vyšetření genu *UBA1* k prokázání případného VEXAS syndromu [28].

### Léčba a prognóza

Onemocnění má velmi často závažný a komplikovaný průběh. V první kohortě sledované Beckem zemřelo v průběhu sledování 40 % pacientů. Velmi často život komplikovaly trombembolické příhody a alveolitidy. Ojedinele byly popsány syndrom aktivace makrofágů, AA-amyloidóza a selhání ledvin [12,29–32].

Pacient potřebuje intenzivní imunopresivní léčbu. Onemocnění reaguje pouze na vysoké dávky glukokortikoidů, jejichž dlouhodobější podání je spojeno s četnými nežádoucími účinky. Proto je snahou rychle přejít na biologickou protizánětlivou léčbu.

S tímto cílem se používá léčba inhibitory interleukinu-1 (anakinra, canakinumab), interleukinu-6 (tocilizumb) nebo JAK-inhibitory (ruxolitinib). Jsou popsány také malé série pacientů s MDS, u nichž byl podáván azacytidin [33].

V roce 2023 zatím nebyla zveřejněna žádná studie srovnávající jednotlivé léčebné alternativy této nové klinické jednotky. Blokáda interleukinu-1 anakinrou byla použita v četných, v literatuře popsaných případech, a je hodnocena jako

účinná, a proto jsme ji zvolili u našeho pacienta. Další možností je léčba pomocí anti-TNF preparátů (tocilizumabem). Někteří autoři tocilizumab nazývají lékem volby, zatímco jiní upřednostňují anakinru. Použití inhibitorů Janusových kináz se jeví jako třetí alternativa léčby. JAK inhibitory blokují intracelulární signalizaci pro rozvoj zánětlivé odpovědi. Nejúspěšnější z této skupiny léků se jeví ruxolitinib [34,35].

U některých pacientů s VEXAS syndromem byl potvrzen přínos aplikace nitrožilních imunoglobulinů. Azacytidine je běžným lékem pro MDS, ale musí být splněna kritéria pro jeho aplikaci, tedy zvýšený počet blastů v kostní dřeni.

Jedinou kurativní léčbu však představuje alogenní transplantace. V literatuře jsou zatím popsány jen ojedinělé případy, protože ne každý pacient s VEXAS syndromem je schopen podstoupit tuto náročnou léčebnou cestu [36–38]. Indikace VEXAS syndromu pro alogenní transplantaci je uvedena i v dokumentu Chronic Malignancies Working Party of the EBMT. Autoři této práce konstatují, že alogenní transplantace představuje zatím jedinou kurativní léčbu pro pacienty s VEXAS syndromem [39].

## ZÁVĚR

VEXAS syndrom je získané autoinflamatorní onemocnění, které má pes-tre hematologické, systémové a revmatologické projevy, a tak může imitovat revmatologická onemocnění. Pracovní diagnóza „nespecifikovaná systémová autoinflamatorní choroba“ definovaná nepřítomností bakteriální a autoimunitní etiologie septického stavu se jeví jako užitečná kategorie. Po zařazení do této kategorie je možné dalšími vyšetřeními potvrdit VEXAS syndrom, Stillovu chorobu dospělých, MDS nebo akutní hemoblastózu.

V léčbě VEXAS syndromu byly jednotlivými skupinami použity výše uvedené biologické blokátory zánětlivé odpovědi. Který z nich bude v příštích letech považován za nejlepší, rozhodnou až srovnávací studie nebo data z nově za-

loženého registru pro tuto chorobu [40]. Zatím jedinou kurativní léčbou zůstává alogenní transplantace [39].

## LITERATURA

- McDermott MF, Aksentijevich I, Galon J, et al. Germline mutations in the extracellular domains of the 55 kDa TNF receptor, TNFR1, define a family of dominantly inherited autoinflammatory syndromes. *Cell*. 1999;97(1):133–144. doi: 10.1016/S0092-8674(00)80721-7.
- Fingerhutová Š, Doležalová P. Periodické horečky, autoinflamatorní nemoci. *ČS Ped*. 2023;78(4):199–205.
- Milota T, Malcová H, Strážná Z, et al. Současné možnosti léčby monogenních syndromů periodických horeček – úloha inhibitorů interleukinu 1. *Čas Lek Čes*. 2022;161(1):3–10.
- Cetkovská P, Benáková N. Autoinflamatorní syndromy s kožními projevy. *ČS Dermatol*. 2015;90(4):144–155.
- Šedivá A. Autoinflamatorní onemocnění, vývoj oboru a nové poznatky. *Alergie (Praha, Print)*. 2019;21(3):178–184.
- Adam Z, Tomiška M, Řehák Z, et al. Transformace IgM-MGUS do Waldenströmovy makroglobulinemie u 2 z 6 pacientů v průběhu léčby syndromu Schnitzlerové. *Vnitř Lék*. 2022;67(E-3):15–23.
- Adam Z, Skříčková J, Krtička M, et al. Remise steroid-rezistentní Stillovy nemoci při léčbě anakinrou dokumentovaná FDG-PET/CT vyšetřením: kazuistika. *Vnitř Lék*. 2018;63(12):987–997.
- Adam Z, Šedivá A, Zeman D, et al. Úspěšná léčba SAPHO syndromu (nebakteriální osteomyelitidy a akné) anakinrou a denosumabem. Popis případu a přehled léčebných možností. *Vnitř Lék*. 2023;69(5):E4–E14.
- Mekinián A, Grignano E, Braun T, et al. Systemic inflammatory and autoimmune manifestations associated with myelodysplastic syndromes and chronic myelomonocytic leukaemia: a French multicentre retrospective study. *Rheumatol*. 2016;55(2):291–300. doi: 10.1093/rheumatology/kev294.
- Grignano E, Jachiet V, Fenaux P, et al. Autoimmune manifestations associated with myelodysplastic syndromes. *Ann Hematol*. 2018;97(11):2015–2023. doi: 10.1007/s00277-018-3472-9.
- Shi X, Zheng Y, Xu L, et al. The inflammatory cytokine profile of myelodysplastic syndromes: A meta-analysis. *Medicine (Baltimore)*. 2019;98(22):e15844. doi: 10.1097/MD.00000000000015844. PMC6708708.
- Beck DB, Ferrada MA, Sikora KA, et al. Somatic mutations in UBA1 and severe adult-onset autoinflammatory disease. *N Engl J Med*. 2020;383(27):2628–2638. doi: 10.1056/NEJMoa2026834.
- Ciferská H. VEXAS – nový autoinflamatorní syndrom spojený se somatickými mutacemi v genu UBA1. *Farmakoter Rev*. 2022;7(3):226–230.
- Ferrada MA, Sikora KA, Luo Y, et al. Somatic mutations in UBA1 define a distinct subset of relapsing polychondritis patients with VEXAS syndrome. *Arthritis Rheumatol*. 2021;73(10):1886–1895. doi: 10.1002/art.41743.
- Vostrý M, Stibůrková B, Mann H. VEXAS syndrom – diagnóza na pomezí revmatologie a hematologie. *Transfuzie Hematol Dnes*. 2024 [in press]. doi: 10.48095/cctahd2024prolekare.cz6.
- Stibůrková B, Pavelcová K, Beličková M, et al. Novel somatic UBA1 variant in a patient with VEXAS syndrome arthritis. *Rheumatol*. 2023;75(7):1285–1290.
- Poulter JA, Collins JC, Cargo C, et al. Novel somatic mutations in UBA1 as a cause of VEXAS syndrome. *Blood*. 2021;137(26):3676–3681. doi: 10.1182/blood.2020010286.
- Bourbon E, Heiblig M, Gerfaud Valentin M, et al. Therapeutic options in VEXAS syndrome: insights from a retrospective series. *Blood*. 2021;137(26):3682–3684. doi: 10.1182/blood.2020010177.
- Shaukat F, Hart M, Burns T, et al. UBA1 and DNMT3A mutations in VEXAS syndrome. A case report and literature review. *Mod Rheumatol Case Rep*. 2022;6(1):134–139. doi: 10.1093/mrcr/rxab021.
- Zakine E, Schell B, Battistella M, et al. UBA1 variations in neutrophilic dermatosis skin lesions of patients with VEXAS syndrome. *JAMA Dermatol*. 2021;157(11):1349–1354. doi: 10.1001/jamadermatol.2021.3344.
- Dehghan N, Marcon KM, Sedlic T, et al. Vacuoles, E1 enzyme, X-linked, autoinflammatory, somatic (VEXAS) syndrome: fevers, myalgia, arthralgia, auricular chondritis, and erythema nodosum. *Lancet*. 2021;398(10300):621. doi: 10.1016/S0140-6736(21)01430-6.
- Tsuchida N, Kunishita Y, Uchiyama Y, et al. Pathogenic UBA1 variants associated with VEXAS syndrome in Japanese patients with relapsing polychondritis. *Ann Rheum Dis*. 2021;80(8):1057–1061. doi: 10.1136/annrheumdis-2021-220089.
- Muratore F, Marvisi C, Castrignanò P, et al. VEXAS syndrome: a case series from a single-center cohort of Italian patients with vasculitis. *Arthritis Rheumatol*. 2022;74(4):665–670. doi: 10.1002/art.41992.
- Zeek M, Kötter I, Krusche M. VEXAS-Syndrom. *Z Rheumatol*. 2022;81(9):782–786.
- Georgin-Lavialle S, Terrier B, Guedon AF, et al. Further characterization of clinical and laboratory features occurring in VEXAS syndrome in a large-scale analysis of multicenter case-series of 116 French patients. *Br J Dermatol*. 2022;186(3):564–574. doi: 10.1111/bjd.20805.
- Gurnari C, Pagliuca S, Durkin L, et al. Vacuolization of hematopoietic precursors: an enigma with multiple etiologies. *Blood*. 2021;137(26):3685–3689. doi: 10.1182/blood.2021010811.
- Sikora KA, Wells KV, Bolek EC, et al. Somatic mutations in rheumatological diseases: VEXAS syndrome and beyond. *Rheu-*

matol. 2022;61(8):3149–3160. doi: 10.1093/rheumatology/keab868.

28. Arlet J B, Terrier B, Kosmider O. Mutant UBA1 and severe adult-onset autoinflammatory disease. *N Engl J Med.* 2021;384(22):2163–2165. doi: 10.1056/NEJMc2102124.

29. Delplanque M, Aouba A, Hirsch P, et al. USAID associated with myeloid neoplasm and VEXAS syndrome: two differential diagnoses of suspected adult onset Still's disease in elderly patients. *J Clin Med.* 2021;10(23):5586. doi: 10.3390/jcm10235586.

30. Grey A, Cheong PL, Lee FJ, et al. A case of VEXAS syndrome complicated by hemophagocytic lymphohistiocytosis. *J Clin Immunol.* 2021;41(7):1648–1651. doi: 10.1007/s10875-021-01070-y.

31. Staels F, Betrains A, Woei-A-Jin FJSH, et al. Case report: VEXAS syndrome: from mild symptoms to life-threatening macrophage activation syndrome. *Front Immunol.* 2021;12:678927. doi: 10.3389/fimmu.2021.678927.

32. Euvrard R, Fournier T, Georgescu D, et al. VEXAS syndrome-related AA amyloidosis: a case report. *Rheumatol.* 2022;61(1):e15–e16. doi: 10.1093/rheumatology/keab683.

33. Comont T, Heiblig M, Rivière E, et al. Azacitidine for patients with Vacuoles, E1 Enzyme, X linked, Autoinflammatory, Somatic syndrome (VEXAS) and myelodysplastic syndrome: data from the French VEXAS registry. *Br J Haematol.* 2022;196(4):969–974. doi: 10.1111/bjh.17893.

34. Al-Hakim A, Savic S. An update on VEXAS syndrome. *Expert Rev Clin Immunol.* 2023;19(2):203–215. doi: 10.1080/1744666X.2023.2157262.

35. Kobak S. VEXAS syndrome: Current clinical, diagnostic and treatment approaches. *Intractable Rare Dis Res.* 2023;12(3):170–179. doi: 10.5582/irdr.2023.01020. PMID: 37662628; PMCID: PMC10468411.dition.

36. Diarra A, Duployez N, Fournier E, et al. Successful allogeneic hematopoietic stem cell transplantation in patients with VEXAS syndrome: a 2-center experience. *Blood Adv.* 2022;6(3):998–1003. doi: 10.1182/bloodadvances.2021004749.

37. Loschi M, Roux C, Sudaka I, et al. Allogeneic stem cell transplantation as a curative therapeutic approach for VEXAS syndrome: a case report. *Bone Marrow Transplant.* 2022;57(2):315–318. doi: 10.1038/s41409-021-01544-y.

38. Al-Hakim A, Poulter JA, Mahmoud D, et al. Allogeneic haematopoietic stem cell transplantation for VEXAS syndrome: UK experience. *Br J Haematol.* 2022;199(5):777–781. doi: 10.1111/bjh.18488.

39. Gurnari C, McLornan DP. Update on VEXAS and role of allogeneic bone marrow transplant: considerations on behalf of the Chronic Malignancies Working Party of the EBMT. *Bone Marrow Transplant.* 2022;57(11):1642–1648. doi:10.1038/s41409-022-01774-8.

40. Vitale A, Caggiano V, Della Casa F, et al. Development and implementation of the AIDA International Registry for patients with VEXAS syndrome. *Front Med (Lausanne).* 2022;9:926500. doi: 10.3389/fmed.2022.926500.

## PODÍL AUTORŮ NA PŘÍPRAVĚ RUKOPISU

ZA – příprava a spolupráce na rukopisu se všemi zúčastněnými

JM – organizoval vyšetření, podílel se na přípravě první verze rukopisu

DF – ošetřující lékař po dobu hospitalizace pacienta, odeslání textu do redakčního systému časopisu

JK – hodnotila kostní dřeň, dodala obrázky kostní dřeně s popisem

MJ – hodnotila cytogenetiku a vyšetření FISH

MB – prováděla molekulární biologické vyšetření, vč. interpretace nálezů

LK, TF – prováděla molekulárně genetické vyšetření, vč. interpretace nálezů

LČ – nasměroval odeslání vzorků do ÚHKT a komentoval první verzi rukopisu

PK – ošetřující revmatoložka, opakovanými vyšetřeními vyloučila systémové autoimunitní nemoci pojiiva a odeslala pacienta na IHOK

ZŘ – vyšetřoval pacienta a dodal obrázky PET CT s popisem

ZK – organizace péče o pacienta po dobu hospitalizace

Všichni autoři připomínkovali a schválili finální verzi rukopisu.

## ČESTNÉ PROHLÁŠENÍ

Autoři práce prohlašují, že v souvislosti s tématem, vznikem a publikací tohoto článku nejsou ve střetu zájmů a vznik ani publikace článku nebyly podpořeny žádnou farmaceutickou firmou.

*Do redakce doručeno dne: 16. 1. 2024.*

*Přijato po recenzi dne: 14. 2. 2024.*

*prof. MUDr. Zdeněk Adam, CSc.*

*Interní hematologická a onkologická klinika*

*FN Brno*

*Jihlavská 20*

*625 00 Brno Bohunice*

*e-mail: adam.zdenek@fnbrno.cz*

*MUDr. Dominik Frič*

*Interní hematologická a onkologická klinika*

*FN Brno*

*Jihlavská 20*

*625 00 Brno Bohunice*

*e-mail: fric.dominik@fnbrno.cz*